

Возможности метода зондовой конфокальной лазерной эндомикроскопии в диагностике холангиокарцином

**Иванов Ю.В.^{1,2}, Сазонов Д.В.¹, Панченков Д.Н.³,
Данилевская О.В.¹, Мокшина Н.В.^{1,3}, Забозлаев Ф.Г.¹**

¹ ФГБУ “Федеральный научно-клинический центр специализированных видов медицинской помощи и медицинских технологий ФМБА России”, Москва, Россия

² Медицинский факультет Обнинского института атомной энергетики – филиала ФГАОУ ВПО “Национальный исследовательский ядерный университет «МИФИ»”, Обнинск, Россия

³ ГБОУ ВПО “Московский государственный медико-стоматологический университет им. А.И. Евдокимова” Минздрава России, Москва, Россия

The Possibilities of the Method Catocalinae Probe Laser Endomicroscopy in the Diagnosis of Cholangiocarcinoma

**Ivanov Y.V.^{1,2}, Sazonov A.V.¹, Panchenkov D.N.³,
Danilevskaya O.V.¹, Mokshina N.V.^{1,3}, Zabozaev F.G.¹**

¹ Federal scientific-clinical center of specialized medical care and medical technology of the Federal medical-biological Agency of Russia, Moscow, Russia

² Medical faculty of Obninsk Institute for nuclear power engineering – branch of “National research nuclear University «MIFI»”, Obninsk, Russia

³ A.I. Evdokimov Moscow state medical dental University, Moscow, Russia

Для корреспонденции: Иванов Юрий Викторович – 115682 Москва, Ореховый бульвар, д. 28, отделение хирургии ФНКЦ ФМБА России. Тел.: 8-495-395-04-00; 8-916-162-05-21. Факс: 8-495-395-64-30. E-mail: ivanovkb83@yandex.ru

Иванов Юрий Викторович – доктор мед. наук, профессор, заведующий отделением хирургии ФГБУ ФНКЦ ФМБА России, профессор кафедры хирургических болезней медицинского факультета ИАТЭ НИЯУ МИФИ; **Сазонов Дмитрий Валерьевич** – канд. мед. наук, заведующий отделением эндоскопии ФГБУ ФНКЦ ФМБА России; **Панченков Дмитрий Николаевич** – доктор мед. наук, профессор, заведующий лабораторией минимально инвазивной хирургии ГБОУ ВПО “МГМСУ им. А. И. Евдокимова” МЗ РФ; **Данилевская Олеся Васильевна** – канд. мед. наук, врач-эндоскопист отделения эндоскопии ФГБУ ФНКЦ ФМБА России; **Мокшина Наталья Викторовна** – младший научный сотрудник лаборатории минимально инвазивной хирургии ГБОУ ВПО “МГМСУ им. А. И. Евдокимова” МЗ РФ, врач хирург отделения хирургии ФГБУ ФНКЦ ФМБА России; **Забозлаев Федор Георгиевич** – доктор мед. наук, профессор, заведующий отделением патологической анатомии ФГБУ ФНКЦ ФМБА России.

Contact: Ivanov Yury Viktorovich – 115682, Moscow, Orekhovy bulvar, 28, department of surgery of Federal research and clinical center FMBA of Russia. Phone: 8-495-395-04-00; 8-916-162-05-21. Fax: 8-495-395-64-30. E-mail: ivanovkb83@yandex.ru

Ivanov Yury Viktorovich – doct. of med. sci., professor, head of department of surgery Federal research and clinical center FMBA of Russia; professor of the surgical diseases chair of the Medical faculty of INPE NRNU MIFI; **Sazonov Dmitry Valerievich** – cand. of med. sci., head of endoscopy Department of Federal research and clinical center FMBA of Russia; **Panchenkov Dmitry Nikolayevich** – doct. of med. sci., professor, head of the laboratory of minimally invasive surgery of A.I. Evdokimov Moscow state medical dental University; **Danylevska Olesya Vasilievna** – cand. of med. sci., endoscopist of endoscopy department of Federal research and clinical center FMBA of Russia; **Mokshina Natalia Viktorovna** – junior researcher of the laboratory of minimally invasive surgery of A.I. Evdokimov Moscow state medical dental University; surgeon of surgery department of Federal research and clinical center FMBA of Russia; **Zabozaev Fedor Georgievich** – doct. of med. sci., professor, Head of department of pathological anatomy of Federal research and clinical center FMBA of Russia.



Метод зондовой конфокальной лазерной эндомикроскопии может иметь решающее значение при неэффективности или малой информативности других методов диагностики при заболеваниях органов панкреатобилиарной зоны.

В статье приведены клинические наблюдения различных заболеваний желчных протоков, в том числе и холангиокарциномы, развившихся на фоне хронических заболеваний органов панкреатобилиарной зоны. Отражены сложности инструментальной диагностики на ранней стадии заболевания. Впервые при данной патологии с диагностической целью применен метод зондовой конфокальной лазерной эндомикроскопии, позволивший во всех случаях уточнить и верифицировать диагноз. Описана методика исследования, ее результаты сопоставлены с другими методами диагностики.

Ключевые слова: холангиокарцинома, конфокальная лазерная эндомикроскопия, хронический псевдотуморозный панкреатит, стент.

Method probe confocal laser endomicroscopy can be crucial in case of inefficiency or a small informative other methods of diagnosis in diseases of the pancreato-biliary area.

The article presents clinical observation of various diseases of the bile ducts, including cholangiocarcinoma, developed on the background of chronic diseases of the pancreato-biliary area. Reflects the complexity of instrumental diagnosis at an early stage of the disease. For the first time in this pathology diagnostic purpose method applied scanning probe confocal laser endomicroscopy, allowing in all cases to Refine and verify the diagnosis. The method of research, its results are compared with other diagnostic methods.

Key words: cholangiocarcinoma, confocal laser endomicroscopy, chronic pseudo-tumor-like pancreatitis, stent.

Введение

Одним из наиболее частых проявлений заболевания желчных протоков являются их стриктуры или стенозы, которые могут иметь как злокачественную, так и доброкачественную природу и сопровождаться синдромом механической желтухи.

Наиболее частыми причинами образования стриктур или стенозов желчных протоков являются такие злокачественные поражения, как холангиокарцинома, рак поджелудочной железы, рак желчного пузыря. Среди доброкачественных заболеваний их причинами могут быть: синдром Мириззи, первичный склерозирующий холангит, аутоиммунный панкреатит, ятрогенные интраоперационные повреждения желчных протоков, стриктуры билиодигестивных анастомозов [1].

А.С. Burnet и соавт., проанализировав данные литературы за последние 10 лет, выбрали 17 крупных исследований, включавших описание 1556 случаев различных заболеваний желчных протоков с диагностированной стриктурой, где эндоскопическая ретроградная панкреатохолангиография

и браш-биопсия были финальным методом диагностики [5]. Результаты этого исследования демонстрируют достаточно низкий уровень чувствительности – всего 41%, а прогноз отрицательного результата, составивший 58%, позволяет говорить о необходимости дальнейшего поиска дополнительных методов прижизненной диагностики заболеваний желчных протоков, сопровождающихся развитием стриктур или стенозов.

Наибольшую опасность и сложность в своевременной диагностике представляют злокачественные опухоли желчных протоков. Холангиокарцинома (карцинома желчных протоков) – относительно редкая злокачественная опухоль, исходящая из мутировавших эпителиальных клеток желчных протоков, которая по своей гистологической структуре относится к аденокарциноме. В последние десятилетия отмечен рост числа пациентов с данной патологией [11]. Опухоль поражает преимущественно внепеченочные желчные протоки: в воротах печени (опухоль Клацкина) – 60–80%, в дистальных отделах протока – 10–30%. В большинстве случаев холангиокарцинома развивается на фоне первичного склерозирующего холангита, сопровождающегося язвенным колитом. Считается, что риск развития холангиокарциномы повышается при следующих врожденных кистозных заболеваниях: фиброз печени, кистозные расширения внутрипеченочных протоков (синдром Кароли), кисты холедоха, поликистоз печени, микрогамартумы (комплексы фон Мейенберга), а также при билиарном циррозе [1]. В то же время у большинства пациентов с холангиокарциномой специфические факторы риска в анамнезе отсутствуют.

Некоторые авторы отмечают и тот факт, что риск развития карциномы внепеченочных желчных протоков через 10 лет и более после холецистэктомии значительно снижается, что, возможно, свидетельствует о связи опухоли с желчными камнями [11, 16].

Своевременная диагностика холангиокарциномы, когда еще возможно выполнение радикальной операции, представляет определенные трудности и зависит как от возможностей имеющейся диагностической аппаратуры, так и от квалификации врачей диагностов. Затрудняет диагностику и тот факт, что при ранней стадии заболевания характерно отсутствие какой-либо симптоматики и его обнаружение является случайной находкой при обследовании по поводу какого-то другого заболевания [2].

В тех случаях, когда у пациентов уже имеется сопутствующая патология панкреатобилиарной зоны, ранняя диагностика холангиокарциномы



значительно затруднена вследствие уже имеющих морфофункциональных изменений данной области, а также ориентированностью врача на установленную ранее патологию.

Особенно сложна диагностика холангиокарциномы у больных, страдающих хроническим псевдотуморозным панкреатитом, холангитом, рубцовыми стриктурами внепеченочных желчных протоков, так как в большинстве случаев одной из составляющих частей комплексного лечения является эндоскопическое протезирование или стентирование желчных протоков. Находящийся в просвете протока стент делает невозможным взятие биопсийного материала для цито- или гистологического исследования без предварительного его удаления. Кроме того, длительное нахождение стента в желчном протоке неизбежно вызывает визуальные и морфологические изменения эпителия, что затрудняет своевременную диагностику холангиокарциномы [5]. Ряд авторов считают, что длительное течение хронического индуративного панкреатита или склерозирующего холангита, превышающее 10 лет, может сопровождаться развитием рака поджелудочной железы или холангиокарциномы [1, 16].

Хирургическое лечение холангиокарциномы малоэффективно в основном вследствие малой доступности опухоли и поздней ее диагностики. Большинство пациентов обращаются за медицинской помощью на этапе, когда опухоль является нерезектабельной, так как на ранних стадиях заболевание течет малосимптомно. В этом случае основными методами лечения являются адъювантная химиотерапия и лучевая терапия, паллиативная помощь. При нерезектабельной опухоли аргументом в пользу рентгенохирургических и эндоскопических вмешательств служит устранение желтухи и зуда у умирающих больных.

Имеющиеся в настоящее время методы и способы диагностики данной патологии, включающие компьютерную томографию, магнитно-резонансную холангиопанкреатографию (МРХПГ), эндоскопическое ультразвуковое исследование (ЭУЗИ), эндоскопическую ретроградную холангиопанкреатографию (ЭРХПГ), бывают не всегда информативны, оставляя проблему ранней диагностики холангиокарциномы актуальной и не до конца решенной. В связи с этим растет спрос на новые технологии, позволяющие с высокой достоверностью выявить рак поджелудочной железы или холангиокарциному у пациентов с хроническим псевдотуморозным панкреатитом, рубцовым стенозом общего желчного протока и механической желтухой, перенесших эндопротезирование желчных протоков.

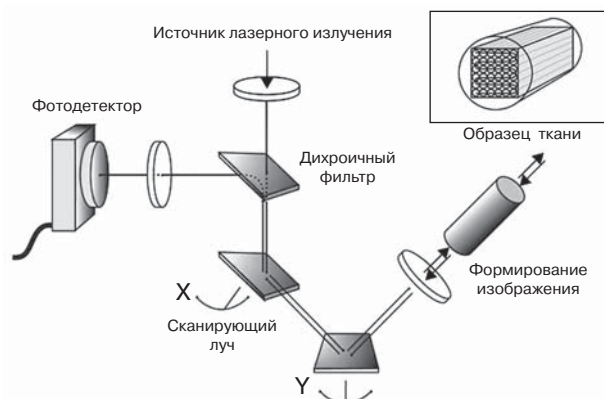


Рис. 1. Схематичное изображение системы “Cellvizio”, используемой при зКЛЭМ (Mauna Kea Technologies, Франция).




Рис. 2. Микроскопическая картина слизистого слоя общего печеночного протока при зКЛЭМ.

Принципиально новым методом, который позволяет расширить возможности диагностической ЭРПХГ при заболеваниях желчных протоков, сопровождающихся развитием стриктур или стенозов, является зондовая лазерная конфокальная эндомикроскопия (зКЛЭМ) (probe-based Confocal Laser Endomicroscopy – pCLE) [4, 7, 9]. Данное исследование проводится с помощью конфокального лазерного эндомикроскопа “Cellvizio®”, выпущенного компанией Mauna Kea Technologies (Париж, Франция). Метод основан на принципе конфокальной флуоресцентной микроскопии. По фиброволоконному зонду происходит передача лазерного излучения с длиной волны 488 нм из рабочей станции. Попадая на биологические ткани, часть света поглощается, а индуцируемый лазером эффект флуоресценции вызывает свечение тканей, которое идентифицируется конфокальным микроскопом и обрабатывается компьютером, позволяя получить динамическое монохромное изображение с частотой 11 Гц и разрешением 600 мкм (рис. 1, 2).



В живом организме лишь определенные ткани обладают аутофлуоресценцией. К основным эндогенным флуорофорам биологических тканей относятся следующие группы веществ: флавины, протеины и порфирины. Каждый флуорофор имеет характерные спектры поглощения и эмиссии. В основном они сконцентрированы в тканях, богатых коллагеном и эластином, что не требует введения дополнительных флуоресцеинов [8].

Эпителиальные клетки желудочно-кишечного тракта, а также опухолевые клетки не имеют в достаточном объеме указанные структуры, в связи с этим для индукции эффекта флуоресценции используют парентеральное введение Флуоресцеина Новартиса [3, 10, 14, 15, 17, 19].

Для исследования желчных протоков применяют зонд Holangioflex, разрешающая способность которого достигает 3,5 мкм, а оптическое поле составляет 600 мкм при глубине исследования 0–50 мкм. После выполнения ЭРХПГ мини-зонд проводят по системе доставки в зону интереса. Для этого используют катетер OASIS Wilson-Cook с рентгенопозитивными метками или его аналоги. Непосредственно перед началом сканирования вводят флуоресцеин натрия в дозе от 0,5 до 1,0 мл.

Учитывая невысокую частоту (11 Гц) смены кадров, важно получать изображение, лишенное эффекта смазанности, т.е. скорость перемещения зонда по отношению к тканям должна быть минимальной. При проведении исследования выполняется предварительная оценка данных с последующей детализацией при просмотре записанных фильмов. Для анализа видеоданных используют классификацию микроэндоскопических изображений, в основу которой заложена оценка формы, цвета, размера видимых структур, а также оценка динамических составляющих [12, 13, 18]. Для оценки эндомироскопической картины, получаемой при исследовании желчных протоков, важны следующие характеристики:

- тонкие и светлые полосы, преимущественно встречаются при доброкачественных состояниях, тогда как увеличение их ширины свидетельствует в пользу неоплазии;
- воспалительные изменения проявляются многочисленными белыми полосами, темными зернистыми структурами с повторяющимися углублениями, утолщением полос ретикулярной сети.

В качестве примеров, показывающих высокую диагностическую возможность метода зКЛЭМ в ранней диагностике холангиокарциномы или ее исключения на фоне других заболеваний панкреатобилиарной зоны, приводим собственные клинические наблюдения.

Клиническое наблюдение 1

Пациент Г., 1960 года рождения, наблюдался в ФГБУ ФНКЦ ФМБА России с 2005 г., проходя курсы стационарного лечения в отделениях гастроэнтерологии и хирургии с клиническим диагнозом: хронический псевдотуморозный панкреатит.

Из анамнеза известно, что в начале 2005 г. перенес панкреонекроз. В июле 2005 г. в связи с развившимся после перенесенного панкреонекроза стенозом двенадцатиперстной кишки выполнена операция: лапаротомия, гастроэнтеростомия на длинной петле с межкисечным соустьем по Брауну. 30 июня 2006 г. по поводу механической желтухи была произведена ЭРХПГ, выявляются признаки псевдотуморозного панкреатита, сдавление интрапанкреатической части общего желчного протока воспалительным инфильтратом головки поджелудочной железы, расширение общего желчного и панкреатического протоков. Выполнено билиодигестивное эндопротезирование с положительным эффектом, желтуха разрешилась.

В течение 2007–2010 гг. пациенту выполняли плановые рентгеноэндоскопические вмешательства по замене стентов, назобилиарные дренирования с целью декомпрессии билиарной системы. Следует отметить, что в периоды между госпитализациями в стационар пациент не соблюдал диету, злоупотреблял алкоголем, не принимал назначенные препараты и в то же время отказывался от возможной радикальной операции (гастропанкреатодуоденальная резекция). В октябре 2010 г. возник рецидив механической желтухи, в связи с чем в стационаре по месту жительства больному была выполнена операция: лапаротомия, наружное дренирование общего желчного протока, желтуха была купирована.

В 2010–2011 гг. больной проходил неоднократное стационарное лечение по поводу хронического псевдотуморозного панкреатита, острого гнойного холангита, ему проводили комплексную консервативную терапию с положительным эффектом. В марте 2011 г. при контрольном обследовании, учитывая категоричный отказ пациента от радикальной операции, короткий срок службы пластиковых эндопротезов в связи с их постоянной обтурацией билиарным сладжем и большие потери желчи по наружному дренажу, больному был установлен нитиноловый саморасправляющийся стент непокрытого типа с одновременным удалением наружного дренажа из общего желчного протока (рис. 3). В мае 2012 г. в связи с рецидивом механической желтухи, обусловленной обтурацией стента гиперплазированной слизистой оболочкой общего желчного протока, пациенту выполнено чрескожно-чреспеченочное наружно-внутреннее дренирование общего желчного протока (рис. 4, 5). При выполнении фистулографии и ЭГДС с осмотром большого дуоденального сосочка возникли подозрения на возможное опухолевое поражение дистальной части общего желчного протока. Была выполнена щеточная

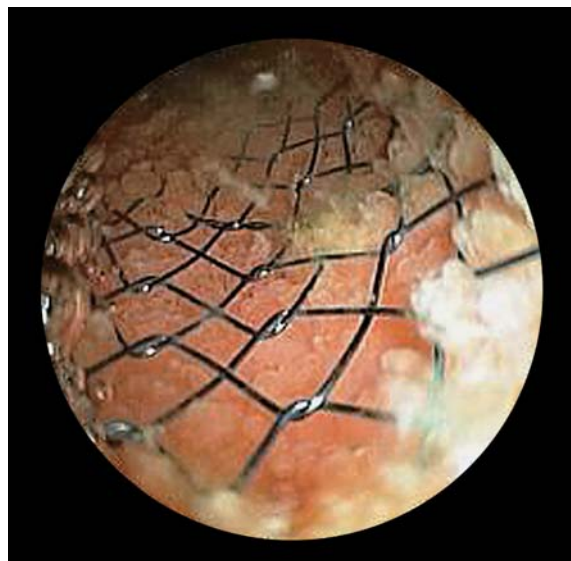



Рис. 3. Эндофото. Общий вид имплантированного саморасправляющегося нитинолового стента в общий желчный проток.

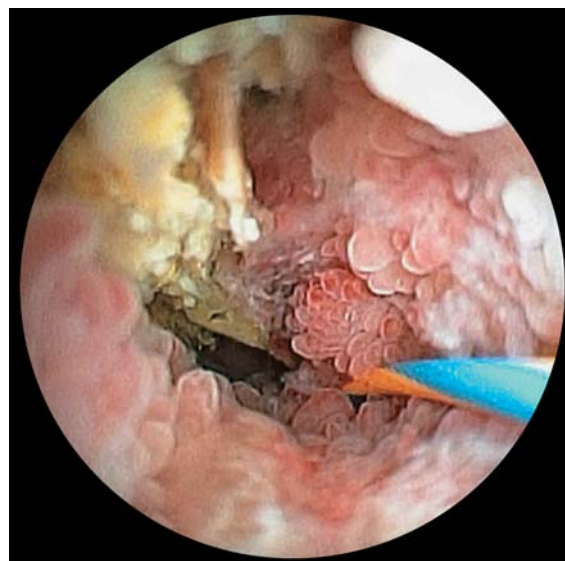


Рис. 4. Эндофото. Общий вид гиперплазии слизистого слоя общего желчного протока с обтурацией нитинолового стента.

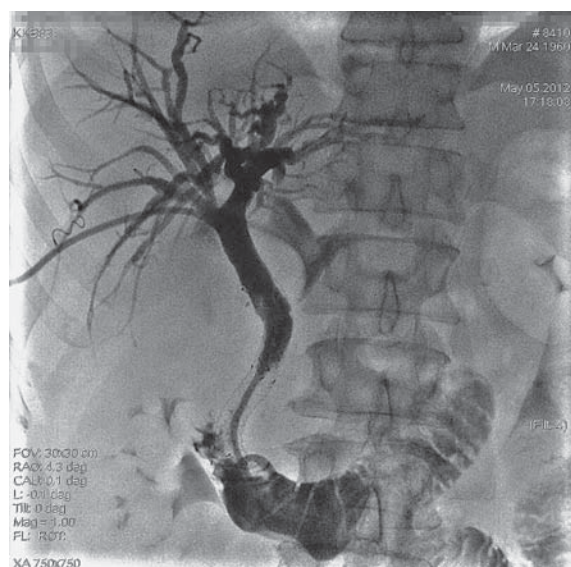


Рис. 5. Чрескожно-чреспеченочная холангиограмма. Общий вид наружно-внутреннего дренирования общего желчного протока.

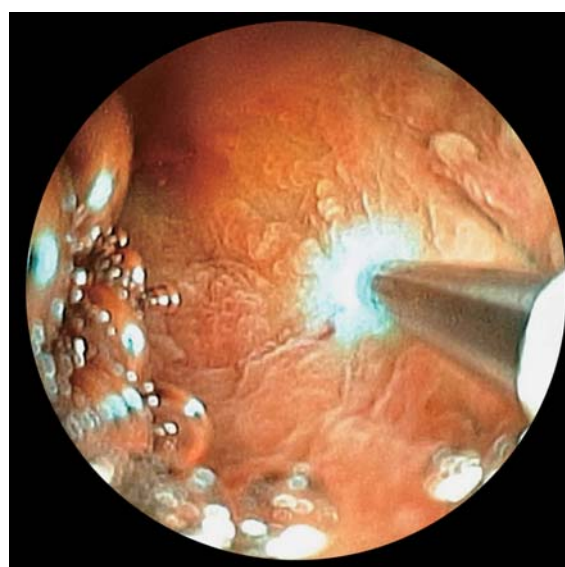

Рис. 6. Эндофото. Сеанс зклэм слизистого слоя общего желчного протока.

биопсия, однако убедительных данных о наличии онкологического процесса получено не было.

С целью уточнения и возможной верификации диагноза впервые в ФНКЦ ФМБА России был использован новый метод – зклэм, который был освоен и внедрен эндоскопической службой Центра в 2011 г. с целью дифференциальной диагностики заболеваний легких.

Через сформированный канал гепатикохолангиостомы проведен гибкий эндоскоп EB-530T. Через ин-

струментальный канал эндоскопа с помощью мини-зонда Cholangioflex выполнена зклэм (рис. 6), при которой выявлены гиперплазия тканей в области стояния стента, а также признаки фокуса холангиокарциномы, что подтверждено результатами планового гистологического исследования после выполненной биопсии (рис. 7–11).

Пациент был консультирован онкологом, назначена адьювантная химиолучевая терапия.




Рис. 7. Микроскопическая картина неизмененного слизистого слоя общего желчного протока при зКЛЭМ.

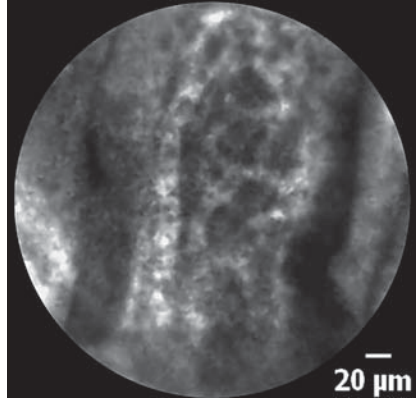


Рис. 8. Микроскопическая картина гиперплазии кубического эпителия общего желчного протока при зКЛЭМ.

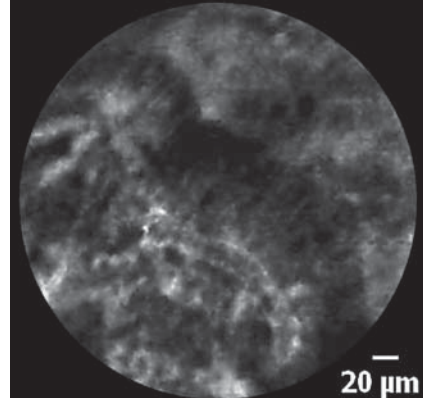


Рис. 9. Микроскопическая картина фокуса холангиокарциномы общего желчного протока при зКЛЭМ.

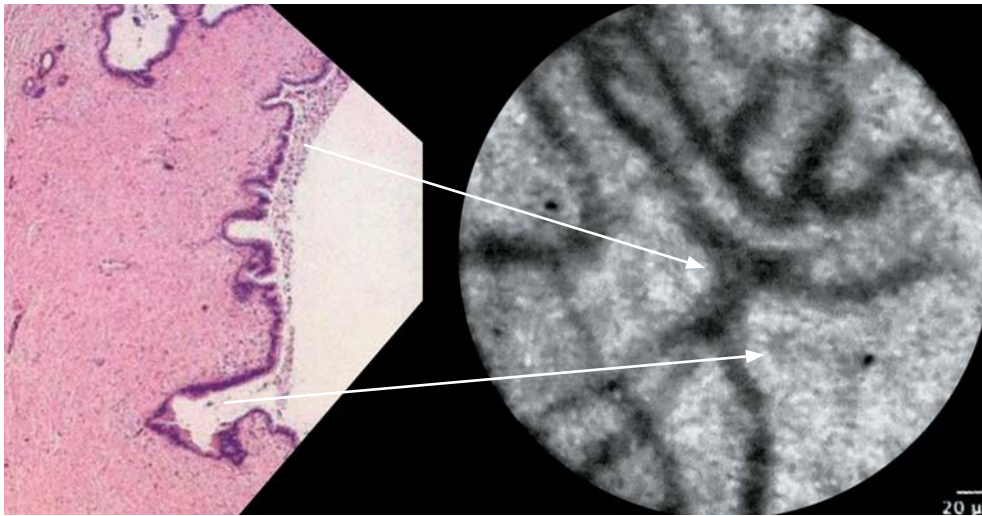


Рис. 10. Сопоставление гистологических (а) и зКЛЭМ образцов (б) неизменной слизистой оболочки общего желчного протока. Клетки и межклеточные пространства показаны стрелками.

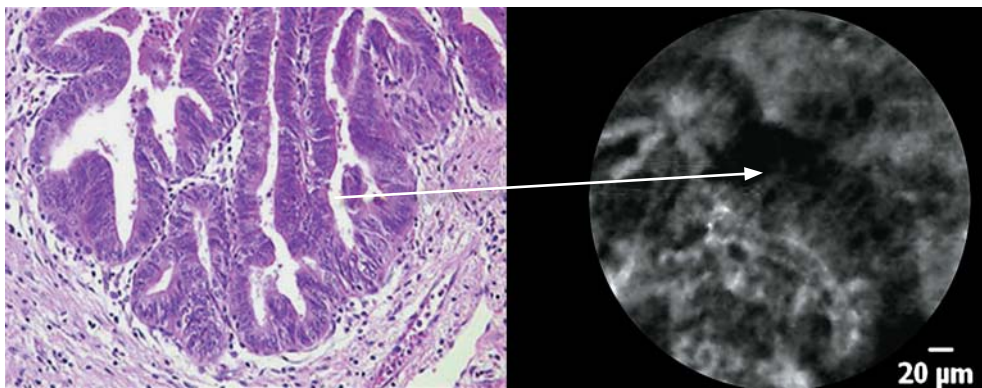


Рис. 11. Сопоставление гистологических (а) и зКЛЭМ образцов (б) слизистой оболочки общего желчного протока с фокусом холангиокарциномы (показана стрелкой).



Клиническое наблюдение 2

Пациентка Х., 1956 года рождения, поступила в отделение хирургии ФГБУ ФНКЦ ФМБА России 29.01.2014 г. с направительным диагнозом: постхолецистэктомический синдром, стриктура общего желчного протока, механическая желтуха, функционирующая холедохостома от 24.12.2013 г.

Считает себя больной с августа 2013 г., когда впервые стала отмечать боли в правом подреберье и эпигастрии, изменение цвета мочи, позже появилась желтушность кожных покровов. Была госпитализирована в стационар по месту жительства, при обследовании диагностированы желчнокаменная болезнь, хронический калькулезный холецистит, стриктура общего желчного протока. В плановом порядке были выполнены лапаротомия, холецистэктомия, дренирование холедоха по Пиковскому. Послеоперационный период протекал без осложнений. После удаления дренажа на 9-е сутки больная была выписана в удовлетворительном состоянии. В ноябре 2013 г. возник рецидив механической желтухи, в связи с чем пациентке выполнено чрескожное наружно-внутреннее дренирование желчных протоков. Попытка ЭРХПГ на тот момент не удалась. Больная была направлена в ФНКЦ для уточнения диагноза и определения дальнейшей тактики лечения.

При поступлении клинико-лабораторные анализы в пределах нормы. УЗИ внутренних органов брюшной полости от 30.01.2014 г. *Заключение:* состояние после холецистэктомии. Диффузные изменения печени и поджелудочной железы. Внутривнутрипеченочные желчные протоки не расширены, стенки их повышенной эхоген-

ности, в просвете визуализируются единичные эхоплотные включения с “хвостом кометы” – пневмобилия, в проекции правого долевого и общего желчного протока – дренаж. Диаметр общего печеночного протока 1,3 см, стенки утолщены, пониженной эхогенности, с неровными контурами, что не позволяет исключить неопроцесс. Определяются единичные реактивно измененные лимфатические узлы по ходу гепатодуоденальной связки. На момент осмотра свободная жидкость в брюшной полости и малом тазу не определяется.

При гастродуоденоскопии, ЭРХПГ от 07.02.2014 г. была выявлена протяженная стриктура общего печеночного протока (рис. 12), произведена чрескожная чреспеченочная замена дренажа желчных протоков. Убедительных данных о наличии злокачественного роста, сдавления извне не получено (рис. 13). Результат цитологического исследования №: 2013-19/14 (браш-биопсия): скопления клеток пролиферирующего эпителия протоков с тенденцией к образованию обширных папиллоподобных структур.

10.02.2014 г. выполнена эндосонография ультразвуковым радиальным датчиком, зКЛЭМ (рис. 14, 15). Подтверждены холангит, реактивная гиперплазия слизистой оболочки общего желчного протока, признаков неоплазии в зоне стриктуры при гистологическом исследовании не выявлено.

В связи с исключением онкопатологии больная выписана из стационара 11.02.2014 г. с рекомендацией повторной госпитализации через 2 нед в ФНКЦ для эндоскопического стентирования общего желчного протока.

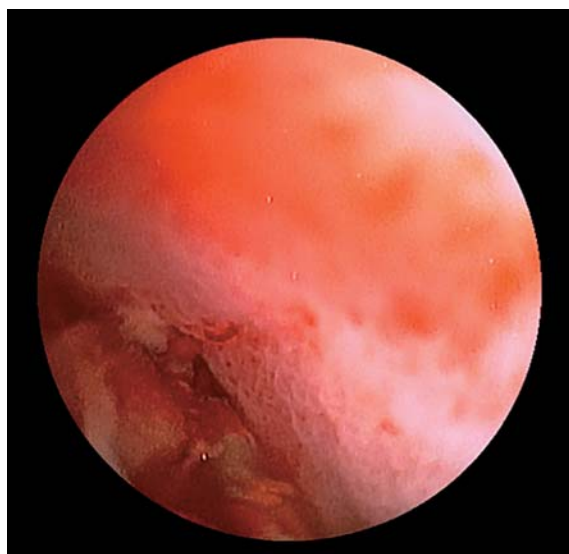


Рис. 13. Эндофото. Холангиоскопия устья стриктуры общего желчного протока. Гиперплазия кубического эпителия, сосудистый рисунок не дифференцируется.

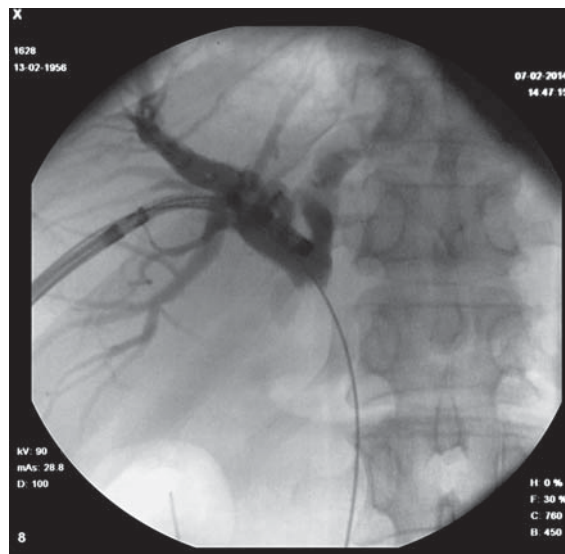


Рис. 12. Чрескожно-чреспеченочная холангиограмма. Контрастированы желчные протоки, определяется стриктура общего желчного протока.




Рис. 14. Микроскопическая картина кубического эпителия общего желчного протока при зКЛЭМ, характерная для доброкачественного процесса.

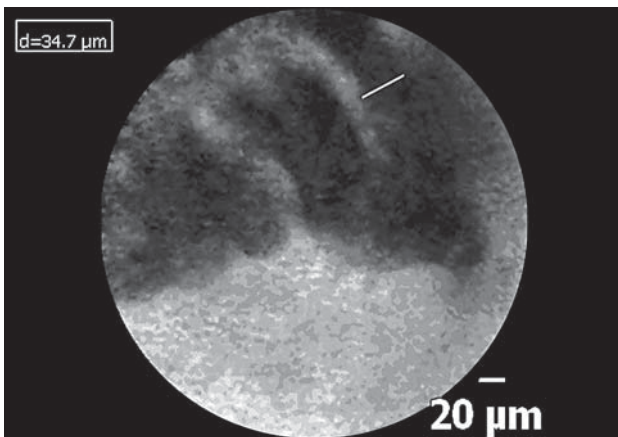


Рис. 15. Микроскопическая картина зоны стриктуры общего желчного протока при зКЛЭМ. Темные полосы шириной 34–40 мкм характеризуются ровным контуром, повторяемостью, отсутствием разрывов.

Клиническое наблюдение 3

Пациентка 3., 1937 года рождения, госпитализирована в отделение хирургии ФГБУ ФНКЦ ФМБА России 09.04.2013 г. на обследование с жалобами на периодические ноющие боли в эпигастрии, изжогу, отрыжку воздухом, отсутствие аппетита, снижение массы тела на 7 кг за последний месяц, изменение цвета кожных покровов за 2 нед до поступления.

При поступлении клиническая картина механической желтухи. Биохимический анализ крови от 07.04.2013 г.: билирубин общий 87,7 мкмоль/л, АСТ 405 Ед/л, АСТ 405 Ед/л, ЩФ 745 Ед/л, глюкоза 12,2 ммоль/л. Других изменений в клинико-лабораторных анализах нет.

УЗИ внутренних органов брюшной полости от 09.04.2013 г. **Заключение:** общий желчный проток расширен на уровне ворот печени до 1,4 см, в области дистального отдела общего печеночного протока определяется объемное образование размером до 3,2 см,

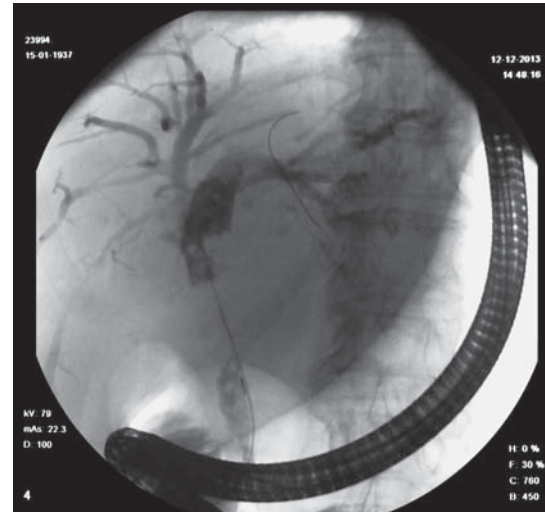


Рис. 16. Эндоскопическая ретроградная холангиопанкреатограмма. Стриктура общего желчного протока при холангиокарциноме.

пониженной экзогенности, неоднородной структуры. Внутривенные желчные протоки расширены до уровня субсегментарных протоков. Желчный пузырь увеличен, в просвете визуализируется замазкообразная желчь.

10.04.2013 г. выполнена видеогастродуоденоскопия, ЭРХПГ, выявлены билиарная гипертензия, признаки новообразования общего печеночного протока, взята браш-биопсия. С целью билиарной декомпрессии произведено назобилиарное дренирование общего печеночного протока (рис. 16). Результат цитологического исследования №:7317-20/13: выраженная пролиферация эпителия протоков с образованием ветвящихся и папиллярных структур.

При КТ брюшной полости с контрастным усилением (12.04.2013 г.) и МР-холангиографии (16.04.2013 г.) выявляемые изменения больше всего соответствуют неопластическому процессу общего желчного протока.

С целью уточнения диагноза 26.04.2013 г. больной была выполнена зКЛЭМ (рис. 17, 18). Обнаружено образование общего желчного протока солидной структуры, плотное и ригидное по отношению к окружающим тканям при инструментальной пальпации, стенозирующее просвет протока. **Заключение:** визуальная и микроскопическая картина аденоматозной структуры с признаками малигнизации, вероятнее всего, аденокарцинома.

Плановое гистологическое исследование подтвердило диагноз холангиокарциномы.

Радикальная операция в связи с имеющейся тяжелой сопутствующей кардиальной патологией признана непереносимой, произведено эндоскопическое стентирование общего желчного протока нитиноловым саморасправляющимся стентом непокрытого типа. Пациентка консультирована онкологом, назначена адьювантная химиолучевая терапия.

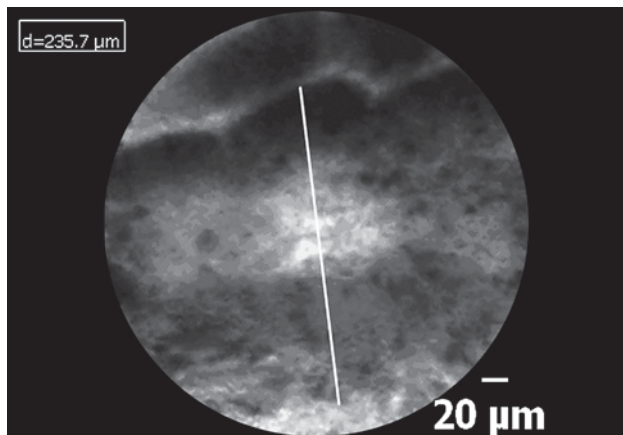



Рис. 17. Микроскопическая картина слизистой оболочки общего желчного протока при зКЛЭМ. Темная полоса шириной 235,7 мкм с неровным контуром, характерная для холангиокарциномы.

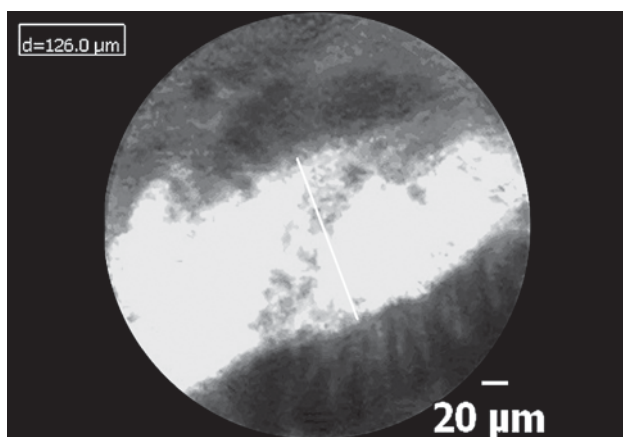


Рис. 18. Микроскопическая картина слизистой оболочки общего желчного протока при зКЛЭМ. Белая полоса шириной 126 мкм, характерная для холангиокарциномы.

Обсуждение

Наиболее сложна диагностика злокачественных новообразований желчных протоков на фоне уже имеющихся заболеваний панкреатодуоденальной зоны, например хронического панкреатита. Гиперпластический (псевдотуморозный) панкреатит встречается у 4–6% стационарных больных хроническим панкреатитом. Осложнения при заболевании такой формы бывает у 30% больных, они развиваются примерно через 7–15 лет [1]. Склеротические процессы в головке поджелудочной железы приводят к клинической картине, напоминающей сдавление протоков желчевыводящих путей и протока поджелудочной железы (вирсунгова протока). Нарушение оттока желчи в таких случаях вызывает механическую желтуху. При алкогольном и наследственном хроническом панкреатите наблюдается реакция преципитации кальция и белков внутри панкреатических прото-

ков. В норме преципитация предотвращается ПСП-белками, которые секретируются ацинальными клетками. Уровень данного вида белков у больных хроническим панкреатитом заметно снижен, что способствует повышению кальция в панкреатическом соке, его микрокристаллизации. В просвете протока образуются кальцинаты, закупоривающие протоки, происходит повышение давления в них. В конечном счете развивается фиброз.

Эндопротезирование общего желчного протока впервые произвели N. Soehendra и V. Reynders-Frederix в 1979 г. [16]. В последние годы этот метод широко используют для лечения хронического панкреатита, осложненного развитием стеноза общего желчного протока, механической желтухи. Для опытного эндоскописта эта методика не кажется столь сложной, а ее низкая травматичность и эффективность делают ее привлекательной в клинической практике. В настоящее время используют различные эндопротезы – нитиоловые саморасширяющиеся стенты и пластиковые стенты. Основным недостатком последних является высокая вероятность обтурации протеза через 2–6 мес после постановки в результате отложения на нем солей желчных кислот и бактериальных пленок. Для поддержания их просвета свободным необходимо проводить регулярные санационные эндоскопические промывания просвета протеза, что в итоге не увеличивает срок их действия, а только позволяет сохранить на короткое время их дренажную функцию [5]. Металлические саморасправляющиеся стенты сохраняют проходимость дольше, чем пластиковые, около 6 мес и более. Использование металлических стентов ассоциируется с риском прорастания гиперплазированной ткани эпителия протоков или опухоли, что требует последующей реканализации [6]. Со временем стояние саморасправляющего билиарного стента непокрытого типа может осложняться гиперплазией кубического эпителия общего желчного протока, что приводит к обтурации стента. С целью устранения указанного эффекта используют покрытые нитиоловые стенты, в которых между ячейками впаина пластиковая мембрана, препятствующая его прорастанию. На этом фоне независимо от типа стентирования диагностика холангиокарцином запаздывает в связи с имеющимися изменениями данной зоны, техническими сложностями при взятии биопсии и ориентированностью врачей на другую, ранее установленную патологию.

Подозрение на холангиокарциному возникает при необъяснимой этиологии билиарной обструкции. Лабораторные исследования отражают лишь степень холестаза. Первичная диагностика осно-



вана на данных УЗИ или КТ. Если эти методы не позволяют верифицировать диагноз, необходимо проводить МРХПГ или ЭРХПГ с чрескожной чреспеченочной холангиографией. В некоторых случаях ЭРХПГ не только диагностирует опухоль, но также позволяет выполнить биопсию ткани щеточкой, что обеспечивает гистологическую диагностику без тонкоигольной биопсии под ультразвуковым или КТ-контролем. Для верификации диагноза необходимо выполнение биопсии с последующим гистологическим исследованием полученного материала [1].

К настоящему времени имеются лишь единичные зарубежные работы, посвященные методу зКЛЭМ при патологии гепатопанкреатодуоденальной зоны. Три мультицентрических исследования, проведенных в Европе и США, продемонстрировали высокую специфичность – 73–88% и чувствительность – 83–97% внутрипротоковой зКЛЭМ при стриктурах желчных протоков неясной этиологии [5]. Некоторые зарубежные авторы считают, что на современном этапе развития диагностики зКЛЭМ при заболеваниях желчных протоков может иметь решающее значение при неэффективности других методов [4, 7].

Примененный в наших клинических наблюдениях метод зКЛЭМ позволил не только уточнить, но и верифицировать диагноз, когда другие современные методы диагностики оказались малоинформативны.

Заключение

Диагностика холангиокарцином на ранней стадии заболевания даже с помощью современных методов исследования сложна и не всегда возможна. Наибольшие трудности возникают при развитии опухоли на фоне уже имеющейся панкреатобилиарной патологии: хронического псевдотуморозного панкреатита, гнойного холангита и т.д. Для своевременной диагностики целесообразно проведение зКЛЭМ и прицельной биопсии из зоны наиболее выраженных изменений. Данные клинические наблюдения показывают необходимость дальнейшего проведения контролируемых исследований с целью определения специфичности и чувствительности метода зКЛЭМ при различной патологии желчных и панкреатических протоков.

Список литературы / References

1. Лекции по гепатопанкреатобилиарной хирургии; Под ред. Гальперина Э.И., Дюжевой Т.Г. М.: Видар-М, 2011. 536 с.
Lektsii po gepatobiliarnoy khirurgii [Lectures on hepatobiliary surgery]. Eds Gal'perin E.I., Dyuzheva T.G. Moscow: Vidar-M., 2011. 536 p. (In Russian)
2. Руководство по хирургии желчных путей. Изд. 2-е; Под ред. Гальперина Э.И., Ветшева П.С. М.: Видар-М, 2009. 456 с.
Rukovodstvo po khirurgii zhelchnyh putej [Guidelines for biliary tract surgery] 2-e izd. Eds Galperin E.I., Vetshev P.S. Moscow: Vidar-M., 2009. 568 p. (In Russian)
3. Becker V., Van den Broek F.J., Buchner A.M. et al. Optimal fluorescein dose for intravenous application in miniprobe-based confocal laser scanning microscopy in pigs. *J. Biophotonics*. 2011; 4 (1–2): 108–113.
4. Caillol F., Filoche B., Gaidhane M., Kahaleh M. Refined probe-based confocal laser endomicroscopy classification for biliary strictures: the Paris Classification. *Dig. Dis. Sci*. 2013; 58 (6): 1784–1789.
5. Chan C.H., Telford J.J. Endoscopic management of benign biliary strictures. *Gastrointest. Endosc. Clin. N. Am.* 2012; 22 (3): 511–537.
6. Davids P.H., Goren A.K., Rauws E.A. et al. Randomized trial of self-expanding metal stents versus polyethylene stents for malignant bile duct obstruction. *Lancet*. 1992; 340: 1488–1492.
7. Giovannini M., Bories E., Monges G. et al. Results of a phase I–II study on intraductal confocal microscopy (IDCM) in patients with common bile duct (CBD) stenosis. *Surg. Endosc.* 2011; 25 (7): 2247–2253.
8. Goujon D., Zellweger M., Radu A. et al. In vivo autofluorescence imaging of early cancers in the human tracheobronchial tree with a spectrally optimized system. *J. Biomed. Opt.* 2003; 8 (1): 17–25.
9. Neumann H., Kiesslich R., Wallace M.B., Neurath M.F. Confocal laser endomicroscopy: technical advances and clinical applications. *Gastroenterology*. 2010; 139 (2): 388–392.
10. Newton R.C., Kemp S.V., Yang G.Z. et al. Imaging parenchymal lung diseases with confocal endomicroscopy. *Respir. Med.* 2012; 106 (1): 127–137.
11. Nordback I.H., Pitt H.A., Coleman J. et al. Unresectable hilar cholangiocarcinoma: percutaneous versus operative palliation. *Surgery*. 1994; 115: 597–603.
12. Meining A., Chen Y.K., Pleskow D. et al. Direct visualization of indeterminate pancreaticobiliary strictures with probe-based confocal laser endomicroscopy: a multicenter experience. *Gastrointest. Endosc.* 2011; 74 (5): 961–968.
13. Meining A., Shah R.J., Slivka A. et al. Classification of probe-based confocal laser endomicroscopy findings in pancreaticobiliary strictures. *Endoscopy*. 2012; 44 (3): 251–257.
14. Miehke S., Morgner A., Aust D. et al. Probe-based confocal laser endomicroscopy in double balloon enteroscopy. *Z. Gastroenterol.* 2011; 49 (12): 1529–1534.
15. Shahid M.W., Crook J.E., Meining A. et al. Exploring the optimal fluorescein dose in probe-based confocal laser endomicroscopy for colonic imaging. *J. Interv. Gastroenterol.* 2011; 1 (4): 166–171.
16. Soehendra N., Reynders-Frederix V. Palliative gallengang-drainage. *Dtsch. Med. Wochenschr.* 1979; 104: 206–209.
17. Van den Broek F.J., Van Es J.A., Van Eeden S. et al. Pilot study of probe-based confocal laser endomicroscopy during colonoscopic surveillance of patients with long-standing ulcerative colitis. *Endoscopy*. 2011; 43 (2): 116–122.
18. Wallace M., Lauwers G.Y., Chen Y. et al. Miami classification for probe-based confocal laser endomicroscopy. *Endoscopy*. 2011; 43 (10): 882–891.
19. Wu K., Liu J.J., Adams W. et al. Dynamic real-time microscopy of the urinary tract using confocal laser endomicroscopy. *Urology*. 2011; 78 (1): 225–231.