Применение эхоконтрастных препаратов в клинике и перспективы синхронизации УЗИ, КТ- и МРТ-изображений (собственный опыт и обзор литературы)

Зубарев А.В., Фёдорова А.А., Чернышев В.В., Варламов Г.В., Соколова Н.А., Федорова Н.А.

ФГБУ "Учебно-научный медицинский центр" Управления делами Президента РФ, Москва, Россия

Application of Contrast Enhanced Ultrasound (Ceus) in the Clinic and Prospects of Synchronization Ultrasound, CT and MRI Images (Personal Experience and Literature Review)

Zubarev A.V., Fedorova A.A., Chernishev V.V., Varlamov G.V., Sokolova N.A., Fedorova N.A.

President Educational Medical Center, Moscow, Russia

Лучевая диагностика играет важную роль в первичной диагностике различных онкологических заболеваний. Постоянное развитие и совершенствование ультразвукового метода заставляет нас уделять все больше внимания появляющимся новым технологиям, чтобы своевременно внедрять их в клиническую практику. В предлагаемой работе мы постарались осветить основные аспекты и возможности применения эхоконтрастных препаратов, а также возможность синхронизации УЗИ, КТ- и МРТ-изображений. Представлены классификация, физические принципы и основные типы эхоконтрастных препаратов, подробно описана методология выполнения УЗИ с контрастированием, приведены наиболее значимые преимущества и недостатки этой методики и собственные клинические наблюдения. Особенно перспективным представляется синхронизация КТ- и МРТ-изображений с контрастными ультразвуковыми изображениями, когда имеется возможность использовать преимущества эхоконтрастирования и избежать неблагоприятного влияния дополнительной лучевой нагрузки, введения йод- и гадолинийсодержащих препаратов. Несомненно, использование эхоконтрастирования открывает новые горизонты в ультразвуковой диагностике, позволяя повысить ее эффективность и информативность, предоставляя во многом уникальную диагностическую информацию.

Ключевые слова: эхоконтрастные препараты, ультразвуковое исследование, компьютерная и магнитно-резонансная томография.

Radioology plays a primary role in the diagnosis of various cancer diseases. Continuous development and improvement of ultrasound method compels us pay more attention to emerging new technologies, in order to timely implement them in clinical practice. In the present article we have tried to highlight the main aspects and possible applications echo contrast agents, as well as the ability to synchronize ultrasound, CT and MRI images. In the current article are described classification, physical principles and the basic types of echo contrast agents (ECA), the methodology of performing ultrasound study with contrast agents, the most important advantages and disadvantages of this technique and our own clinical observations. Especially promising is the synchronization of CT and MRI images with contrast ultrasound images when there is an opportunity to take advantage of CEUS and avoid the adverse effects of the additional radiation exposure, and introduction of iodine and gadolinium-containing agents. Undoubtedly, the use of ehokontrastirovaniya opens new horizons in ultrasound diagnostics, allowing to increase its effectiveness and informativity, providing a largely unique diagnostic information.

Key words: contrast enhancement, ultrasound, CT, MRI.

***

Введение

Современная лучевая диагностика неразрывно связана с использованием контрастных препаратов – йодсодержащих в рутинной рентгенодиагно-

стике и КТ и препаратов, изменяющих магнитные свойства тканей, – парамагнетиков – в МРТ [1]. До недавнего времени ультразвуковой метод исследования был единственным, в котором не рассматривалось применение контрастных препаратов. С внедрением методик ультразвуковой цветовой ангиографии появилась возможность получения принципиально новой диагностической информации. Ультразвуковая ангиография – собирательное понятие, куда входит несколько способов получения ультразвуковых изображений сосудов: цветовое допплеровское картирование (ЦДК), энергетическое картирование (ЭК), методики гармонического изображения, искусственное контрастирование с помощью внутривенно вводимых контрастных веществ, трехмерная реконструкция сосудов. С помощью ультразвуковой ангиографии можно неинвазивно визуализировать различные сосудистые структуры и получить ранее не доступную для стандартного УЗИ в В-режиме информацию. Так, ультразвуковая цветовая допплерография до недавнего времени считалась уникальной неинвазивной методикой исследования сосудов. Общеизвестно, что в очень мелких сосудах уловить различия в допплеровском сдвиге частот от медленно движущейся крови и движений стенки сосуда и окружающих тканей практически невозможно [2]. Невозможность визуализации мелких и глубокорасположенных сосудов при обычных режимах сканирования стала основным недостатком этого метода.

Устранить эту основную помеху помогли эхоконтрастные препараты (ЭКП), обеспечивающие усиление отраженного ультразвукового сигнала от элементов крови. Различными исследованиями было показано, что ЭКП улучшают свойства допплеровских сигналов [3–5].

Таким образом, стало возможным изучать сосудистый рисунок, оценивать его характер, прослеживать фазы накопления и выведения контрастных препаратов, изучать гемодинамику. Чувствительность ЦДК, ЭК и методик нативного контрастирования в отображении сосудов может быть значительно повышена при использовании внутривенно вводимых контрастных препаратов. Помимо этого, использование контрастных препаратов позволило решить проблему визуализации мелких глубокорасположенных сосудов со слабым кровотоком. Сегодня ЭКП активно внедряются в клиническую практику и обеспечивают возможность проведения контрастного усиления по аналогии с методиками контрастного усиления при КТ и МРТ. Более того, информация, получаемая при эхоконтрастировании, сопоставима с информацией, получаемой при КТ- и МР-ангиографии, классической рентгеновской ангиографии, и в большинстве случаев ее бывает достаточно для установления правильного диагноза [6]. Важно отметить, что в некоторых клинических ситуациях использование ЭКП при проведении УЗИ является обязательным условием.

История развития эхоконтрастирования

Возможность использовать контрастные препараты при УЗИ появилась в результате случайного

Для корреспонденции: Зубарев Александр Васильевич – 121359 Москва, ул. Маршала Тимошенко, д. 21. Кафедра лучевой диагностики ФГБУ “Учебно-научный медицинский центр” Управления делами Президента РФ. Тел. 8-495-414-00-19. E-mail: zubarev@pmc.ru

Зубарев Александр Васильевич – доктор мед. наук, профессор, заведующий кафедрой лучевой диагностики ФГБУ “Учебно-научный медицинский центр” Управления делами Президента РФ; **Фёдорова Анна Александровна** – врач УЗД ФГБУ “Клиническая больница №1” Управления делами Президента РФ (Волынская), ассистент кафедры лучевой диагностики ФГБУ “Учебно-научный медицинский центр” Управления делами Президента РФ; **Чернышев Владимир Владимирович** – врач УЗД ФГБУ “Центральная клиническая больница с поликлиникой” Управления делами Президента РФ, ФГБУ “Клиническая больница №1” Управления делами Президента РФ (Волынская), аспирант кафедры лучевой диагностики ФГБУ “Учебно-научный медицинский центр” Управления делами Президента РФ; **Варламов Геннадий Владимирович** – клинический ординатор кафедры лучевой диагностики ФГБУ “Учебно-научный медицинский центр” Управления делами Президента РФ; **Соколова Нина Андреевна** – клинический ординатор кафедры лучевой диагностики ФГБУ “Учебно-научный медицинский центр” Управления делами Президента РФ; **Федорова Наталья Александровна** – канд. мед. наук, врач УЗД КДЦ “Медси”.

Contact: Zubarev Alexander Vasilievich – 121359, Russia, Moscow, Marshala Timoshenko str., 21, radiology department of Educational-scientific medical centre of the Presidential Administration of the Russian Federation. Phone: 8-495-414-00-19. E-mail: zubarev@pmc.ru

Zubarev Alexander Vasilevich – doct. of med. sci., professor, head of radiology department of “Educational-scientific medical center” of the Presidential Administration of the Russian Federation; **Fedorova Anna Aleksandrovna** – ultrasonography doctor of Clinical Hospital №1 of the Presidential Administration of the Russian Federation (Volynskaya), assistant of radiology department of “Educational-scientific medical center” of the Presidential Administration of the Russian Federation; **Chernishev Vladimir Vladimirovich** – ultrasonography doctor of Central Clinical Hospital with policlinic of the Presidential Administration of the Russian Federation, Clinical Hospital №1 of the Presidential Administration of the Russian Federation (Volynskaya), postgraduate student of radiology department of “Educational-scientific medical center” of the Presidential Administration of the Russian Federation; **Varlamov Gennadiy Vladimirovich** – clinical resident of radiology department of “Educational-scientific medical center” of the Presidential Administration of the Russian Federation; **Sokolova Nina Andreevna** – clinical resident of radiology department of “Educational-scientific medical center” of the Presidential Administration of the Russian Federation; **Fyodorova Natalya Aleksandrovna** – cand. of med. sci., ultrasonography doctor of CDZ “Medsi”.

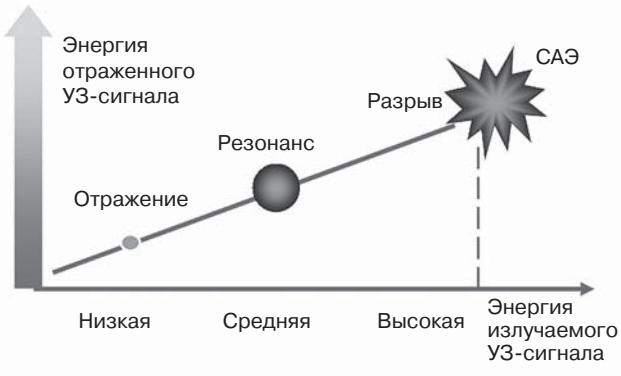

Рис. 1. Взаимодействие микропузырьков с ультразвуковым сигналом.

открытия, сделанного в конце 1960-х годов: было обнаружено, что наличие пузырьков газа в циркуляторном русле может значительно повысить интенсивность ультразвукового сигнала [7, 8].

Эра применения ЭКП началась уже в 1968 г. Впервые искусственное эхоконтрастирование было применено в эхокардиографии P.M. Shah и R. Gramiak более 35 лет назад [7]. Исследователями был применен контрастный препарат индоциан зеленый, который был введен в полость левого предсердия для определения ударного выброса и длительности раскрытия створок аортального клапана в М-режиме. Первые данные по результатам проведенного исследования были опубликованы в 1968 г. Однако до 1980 г. точный механизм контрастного усиления не был детально изучен и разработан. Лишь в последующих работах F.W. Kremkau и R. Kerber было доказано, что усиление ультразвукового сигнала обусловлено наличием свободных микропузырьков газа, образующихся в момент инъекции, а также содержащихся в растворе при обычных условиях [8, 9].

После открытия способности микропузырьков газа усиливать ультразвуковой сигнал, началось быстрое развитие ЭКП. Все образцы имели микропузырьковую основу, являющуюся оптимальной для ультразвукового контрастирования. На кафедре лучевой диагностики ФГБУ УНМЦ УД Президента РФ были проведены первые в России исследования по изучению возможностей применения ЭКП в первичной и дифференциальной диагностике опухолей печени, поджелудочной железы, почек, предстательной железы [6].

Физические принципы эхоконтрастирования и поколения ЭКП

Принцип резонирующего действия ЭКП основан на циркуляции в крови ничтожно малых частиц, обладающих акустическими свойствами. Наиболее важными из этих акустических эффектов считают:

– усиление отраженного эхосигнала;

– уменьшение затухания эхосигнала;

– скорость распространения акустического эффекта;

– циркуляцию ЭКП в сосудистой системе или их избирательный захват определенными тканями.

Микропузырьки взаимодействуют с ультразвуковым сигналом двояким образом:

– энергия ультразвукового излучения разрушает микропузырьки;

– при высокочастотном ультразвуковом излучении микропузырьки начинают резонировать и лопаться (рис. 1) [6].

В основу использования первого поколения ЭКП был положен физический принцип линейного преобразования отраженного ультразвукового сигнала от микрочастиц (linear microbubble back scatter response). При этом методе используется излучаемая частота низких и средних значений. К недостаткам линейной модели ответа относилось быстрое разрушение микрочастиц ЭКП, что являлось препятствием для качественной оценки их эффекта.

В последнее время в разработке ЭКП доминирующее положение стала занимать нелинейная модель ответа (non-linear backscatter response). При этом повышение амплитуды ультразвукового сигнала до средних значений приводит к появлению энергии субгармоники, второй, третьей гармоники и т.д. Этот эффект контрастного усиления можно считать аналогичным феномену осцилляции, или “вспышки”. Во время УЗИ микропузырьки начинают колебаться под воздействием ультразвука. Эти колебания становятся особенно сильными, если частота излучаемой ультразвуковой волны соответствует резонансной частоте микропузырьков [10]. При использовании излучающей волны обычной частоты получающиеся колебания микропузырьков настолько сильные, что их мембраны разрушаются в течение короткого промежутка времени, что приводит к разрушению самих микропузырьков и выходу газа. Колеблющиеся микропузырьки создают определенный эхосигнал с нелинейными характеристиками и особыми частотами [11].

Начало осцилляции происходит, когда микропузырьки увеличиваются в размерах примерно в 2 раза перед своим разрывом. Под воздействием высокоамплитудного ультразвукового сигнала происходит разрыв микропузырьков и начинает генерироваться своеобразный акустический сигнал. Эта нелинейная, преходящая, временная реакция получила название “стимулированная

акустическая эмиссия", которая стала новым направлением развития ЭКП (рис. 2) [6].

Мембраны микропузырьков служат границей раздела фаз и обладают высоким уровнем сопротивления давлению. Это приводит к сильному обратному рассеиванию ультразвукового сигнала, выражающемуся в высокой эхогенности микропузырьков. При использовании традиционной технологии УЗИ удается достичь усиления ультразвукового сигнала примерно 30 дБ [12], что соответствует 1000-кратному усилению. Ультразвуковой аппарат позволяет обнаружить этот особый эхосигнал от микропузырьков, несмотря на существенное снижение его интенсивности (по сравнению с обычным ультразвуком), и отличить его от линейного сигнала тканей. Это позволяет эффективно разделять сигнал от контрастного вещества и сигнал от тканей [11].

Следует отметить, что существует также несколько методик индуцированного "разрушения" микропузырьков – с использованием так называемого флэш-изображения [13] или стимулированной акустической эмиссии [14]. Разрушение микропузырьков может значительно повысить амплитуду ультразвукового сигнала, однако с повышением амплитуды увеличивается и количество фоновых сигналов от тканей. Кроме того, этот метод не позволяет визуализировать последовательные ультразвуковые изображения в режиме реального времени, так как микропузырьки перед следующим накоплением в ткани должны восполнить поле зрения. Микропузырьки лопаются при низких частотах ультразвука и при высоких механических индексах (МИ), которые является мерой акустической выходной мощности ультразвуковой системы.

Увеличение МИ повышает качество получаемого ультразвукового изображения, но при разрушении микропузырьков могут происходить местные локальные разрывы микрососудов и гемолиз [15].

ЭКП разделяют на внутрисосудистые, органоспецифичные и внесосудистые. Внутрисосудистые ЭКП в свою очередь подразделяют на проходящие через микроциркуляторное русло, или стабильные (Альбунекс, Левовист, Эхожен), и нестабильные, не проходящие через легочные капилляры (Эховист) [16].

Ко всем контрастным препаратам предъявляется ряд требований. В первую очередь, для того, чтобы при введении контрастного вещества в периферическую вену оно прошло через сосуды малого круга кровообращения, размер частиц не должен превышать 8 мкм – диаметр легочных капилляров. Вторым условием является длительность жизни микропузырьков контрастного препарата с учетом того, что время прохождения крови от периферической вены до легочных капилляров составляет около 2 с, до левого предсердия – 4–10 с, от левого предсердия до других внутренних органов – 4–20 с. Следовательно, чтобы провести исследование только на фазе первого прохождения требуется не менее 30–35 с жизни ЭКП.

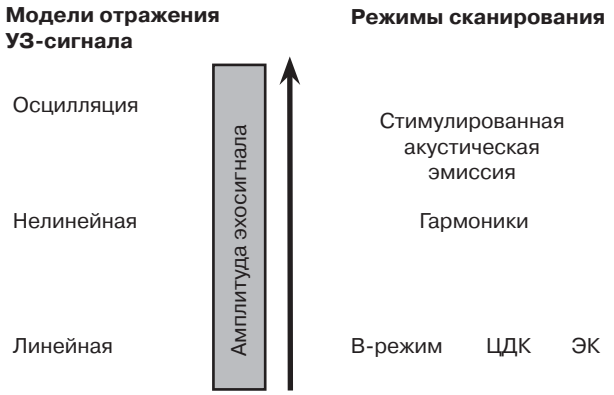

Рис. 2. Физические принципы эхоконтрастирования.

За исключением специальных ЭКП, все используемые контрастные вещества плохо стандартизируемы по размерам микрочастиц, что значительно уменьшает эффективность их использования. К наиболее популярным стандартным ЭКП относятся Эховист 200, Эховист 300, Левовист и Альбунекс. Эти контрастные вещества отличаются стабильными размерами микропузырьков (2–8 мкм), периодом полужизни – 1–4 мин и позволяют получать изображения высокого качества.

Специальные ЭКП Эховист 300, Альбунекс в качестве контрастного вещества содержат воздух, стабилизированный альбумином (Альбунекс), или покрыты оболочкой из галактозы (Эховист). В отличие от Эховиста Левовист является мелкодисперсным порошком галактозы с добавлением небольшого количества пальмитиновой кислоты, который при смешивании со стерильной водой для инъекций также образует микропузырьки воздуха, но меньшего, чем Эховист, диаметра – в среднем 2 мкм.

ЭКП нового поколения: Эхоген, Аеросомес, BR1 – не содержат воздуха, а в качестве газа используются фторуглеродные соединения. Эти контрастные препараты отличаются большим периодом полужизни, большей концентрацией газа в пузырьке и низкой растворимостью в окружающей среде [17].

Подробнее хотелось бы остановиться на описании ЭКП последнего поколения – Соновью, так как именно этот препарат на сегодняшний день официально зарегистрирован и разрешен к использованию в РФ, а также лицензирован для

абдоминальных и сосудистых исследований в Европе и Азии [18].

Соновью – один из самых известных контрастных препаратов для УЗИ, использование которого было одобрено в Европе Европейским агентством по лекарственным средствам (EMA) в 2001 г. С этого времени в мире выполнено более 1,9 млн инъекций Соновью [11]. Препарат представляет собой суспензию микропузырьков (диаметром 2,5 мкм), окруженных упругой мембраной фосфолипидов. Микропузырьки наполнены инертным газом с низким уровнем растворимости в воде (гексафторид серы SF6), который при попадании в кровь остается внутри микропузырьков, но легко диффундирует через мембраны альвеол легких и выделяется с выдыхаемым воздухом. Именно поэтому обеспечивается высокая стабильность микропузырьков в кровеносном русле наряду с быстрым выведением через легочные капилляры. Через 15 мин после введения ЭКП весь введенный объем газа элиминируется с выдыхаемым воздухом [11, 19].

Соновью является препаратом, контрастирующим исключительно сосуды. Это отличает его от рентгеноконтрастных препаратов и парамагнетиков, которые распределяются во всей межклеточной жидкости.

Микропузырьки Соновью суспендируют в физиологическом растворе (0,9% раствор натрия хлорида), 1 мл готового к применению препарата состоит из 200 млн микропузырьков с общим объемом гексафторида серы 8 мкл. Это небольшое количество газа достаточно для контрастирования всей кровеносной системы в течение нескольких минут. После приготовления 1 флакон содержит 5 мл готовой к использованию суспензии.

Нежелательные реакции после введения Соновью, как правило, легкие, преходящие и разрешаются самостоятельно. В редких случаях возможны реакции гиперчувствительности, которые в исключительных случаях могут быть жизнеугрожающими. Соновью считается высокобезопасным ЭКП и характеризуется низкой частотой нежелательных эффектов [18].

Токсикологические и фармакологические исследования, а также исследования тератогенности этого ЭКП не выявили рисков, связанных с применением у людей. Соновью не является нефротоксичным препаратом и не нарушает функцию щитовидной железы. Эксперименты на животных не выявили повреждающего действия на плод, эмбрио- и фетотоксического эффектов, а также негативного воздействия Соновью на развитие плода и раннее постнатальное развитие [11].

С момента выхода на рынок в 2001 г. нежелательные реакции были зарегистрированы лишь у 0,02% [20]. Частота серьезных нежелательных реакций при применении Соновью с 2001 г. не изменялась и составляет около 0,01%. Исследования токсичности показали, что в дозировке, в 30 раз превышающей рекомендуемую, он не вызывает никаких побочных реакций, не оказывает действия на центральную нервную и сердечно-сосудистую системы [2]. Противопоказания к использованию Соновью, описываемые в научной монографии по применению данного ЭКП, следующие:

– гиперчувствительность к компонентам препарата;

– острый коронарный синдром;

– клинически нестабильная ишемическая болезнь сердца, включая инфаркт миокарда, типичную стенокардию покоя в последние 7 дней, значительное ухудшение течения заболевания сердца в последние 7 дней, недавнюю операцию на коронарных артериях или другие факторы, предполагающие клиническую нестабильность (например, недавнее ухудшение показателей ЭКГ, лабораторных или клинических показателей);

– острая сердечная недостаточность III–IV функционального класса по NYHA или тяжелая аритмия;

– тяжелая форма легочной гипертензии (легочное артериальное давление выше 90 мм рт.ст.);

– неконтролируемая артериальная гипертензия и респираторный дистресс-синдром взрослых;

– пациенты, находящиеся на искусственной вентиляции легких;

– острый период неврологических заболеваний;

– беременность или период грудного вскармливания;

– детский возраст до 18 лет [11].

В настоящее время разработчики ЭКП ставят себе цель – создание наиболее эхоусиливающих и наименее токсичных сред. Токсичность напрямую зависит от биохимического состава, осмолярности и вязкости веществ, поэтому большинство разрешенных для клинического применения ЭКП содержат бионейтральные, метаболизированные и легко выводимые агенты с осмолярностью ниже, чем у рентгеноконтрастных средств. Что касается повышения эхоусиливающих свойств контрастных препаратов, то теоретически любая из пяти сред (несвязанные газовые пузырьки, инкапсулированные газовые пузырьки, коллоидные суспензии, эмульсии и водные растворы) может способствовать достижению указанной цели. Однако сегодня компонентами любого эффективного эхоусиливающего препарата являются именно свободные и инкапсулированные газовые пузырьки [21].

Методика УЗИ с использованием контрастных препаратов

Алгоритм УЗИ с применением контрастирования можно кратко представить следующим образом:

– исследование целесообразно начинать с комплексного УЗИ в В-режиме с применением методик ультразвуковой ангиографии;

– после выявления зоны интереса и визуализации образования ультразвуковой датчик не должен смещаться от области интереса; окно опроса должно включать в себя непосредственно образование и окружающие его ткани;

– для предотвращения быстрого разрушения микропузырьков желательно использовать низкие показатели МИ;

– активация формата двойного экрана, обеспечивающего визуализацию образования в В-режиме и режиме эхоконтрастирования;

– подготовка контрастного вещества, его болюсное введение в периферическую вену с последующим добавлением 10 мл физиологического раствора;

– запись видеоклипа в течение 90 с, включающего в себя контрастирование образования в артериальную и портальную фазы (при диагностике образований печени);

– введение контрастного препарата при необходимости можно повторить.

Подготовка инъекции ЭКП (на примере Соновью)

Соновью состоит из нескольких компонентов и включает в себя флакон с лиофилизатом с соответствующим количеством гексафторида серы, шприц, заполненный 0,9% раствором натрия хлорида, и адаптер для выполнения инъекции. Перед введением флакон необходимо встряхнуть. Восстановление микропузырьков происходит достаточно быстро, однако для получения наилучшего результата необходимо соблюдать правила подготовки препарата (рис. 3).

Диаметр иглы или катетера, а также метод, используемый для введения контрастных препаратов (инфузии или болюса), имеют большое значение для качества диагностики. Например, в недавних *in vitro* экспериментах было обнаружено, что чем меньше внутренний диаметр иглы, тем меньше микропузырьков оказывается в кровеносном русле (для диаметров игл менее 0,24 мм (менее 25 г)) [22, 23].

1. По часовой стрелке вкрутите стержень поршня в шприц.

2. Откройте блистер адаптера и снимите колпачок шприца.

3. Откройте крышку адаптера и подсоедините шприц, прикрутив его по часовой стрелке.

4. Удалите стекло защитного диска флакона. Вставьте его в прозрачный рукав адаптера и плотно прижмите, чтобы зафиксировать флакон на месте.

5. Вылейте содержимое шприца во флакон, нажав на шток поршня.

6. Энергично встряхивайте в течение 20 с для смешивания содержимого флакона (белая молочная жидкость).

7. Осторожно переверните адаптер вверх дном для набора Соновью в шприц.

8. Открутите шприц от адаптера.

Рис. 3. Правила подготовки препарата Соновью.

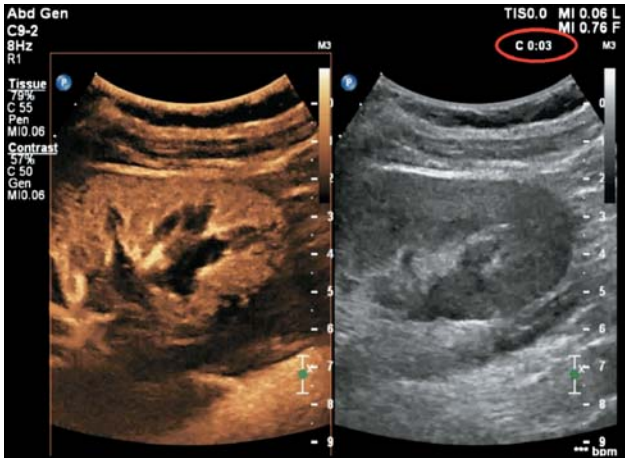

Рис. 4. Изображение почки во время эхоконтрастного исследования.

Помимо этого, значительное влияние на размер и концентрацию микропузырьков оказывают калибр игл, их ориентация относительно сосуда, а также время, затраченное на введение контрастного вещества [24].

В клинической практике максимальная доза контрастного препарата составляет 2,0 мл (при эхокардиографии) или 2,4 мл (при исследовании периферических макро- и микрососудов). Это приводит к повышению контрастности в течение 2 мин (в камерах сердца) или 3–8 мин (в органах) [11].

Оценка контрастирования сосудистых структур в зависимости от времени носит название динамической контрастной эхографии (ДКЭ). При ДКЭ имеется возможность наблюдать все фазы контрастирования при непосредственной, “живой” визуализации органа, патологического очага или сосуда во время ультразвукового сканирования.

В режиме разделения экрана на ультразвуковом аппарате контрастное изображение (золотистое, слева) отображается параллельно с соответствующим изображением в В-режиме (серое, справа). Оба изображения отображаются одновременно в режиме реального времени (рис. 4).

Так как микропузырьки по-разному реагируют на положительные и отрицательные импульсы, они выглядят на ультразвуковом изображении как более светлые точки, чем ткань органа между двумя импульсами [6].

Эхоконтрастирование в настоящее время используется для диагностики в кардиологии, гинекологии, урологии, онкологии, нейрохирургии и неврологии, при проведении транскраниальной допплерографии. Недавние исследования показали, что использование контрастных препаратов в УЗИ имеет большие перспективы в оценке терапии опухолевых образований различных локализаций [25, 26].

ЭКП в оценке васкуляризации фокальных образований паренхиматозных органов брюшной полости

Известно, что исследование в стандартном В-режиме в диагностике фокальных образований печени лимитировано его низкой специфичностью; другие неинвазивные лучевые методы диагностики – КТ и МРТ, не используются в качестве скрининга в связи с их невысокой доступностью и высокой стоимостью исследований. В то же время точная дифференциальная диагностика образований печени весьма важна для постановки окончательного диагноза и определения дальнейшей стратегии лечения пациента. Использование контрастных препаратов при УЗИ открывает новые горизонты в диагностике очаговых образований печени, повышая специфичность стандартного УЗИ. Оценка типа васкуляризации образований печени в различных фазах контрастирования может быть определена так же, как при КТ и МРТ [27].

В силу строения сосудистой сети печени контрастное вещество, поступающее по системе воротной вены, попадает в орган позже по сравнению с контрастным веществом из печеночной артерии, таким образом, удается определить артериальную и портальную фазы контрастирования. Временны́е и пространственные характеристики контрастирования паренхимы позволяют получить полную характеристику очаговых поражений печени. Важнейшими критериями оценки являются:

– выраженность васкуляризации (гипер-, изо- или гипоэхогенное образование по сравнению с нормальной паренхимой);

– сосудистая архитектоника (т.е. тип ступеньки или колеса, тип корзины, периферийно-узловой тип);

– динамика во времени (быстрая / медленная, ранняя / поздняя).

Для очаговых поражений печени характерны различные рисунки контрастирования, которые являются основой для определения их злокачественности. При этом они в большинстве случаев носят определенный специфичный характер, что позволяет проводить дифференциальную диагностику.

Динамика притока и оттока контрастного вещества (wash-in и wash-out) позволяет оценить микрососудистый кровоток в паренхиме органов брюшной полости. Например, архитектоника и плотность микрососудистого русла, а вместе с ними и характеристики wash-in и wash-out изменяются при очаговых поражениях паренхимы печени (рис. 5). Оценка этих параметров является основой для дифференцирования очаговых поражений паренхиматозных органов.

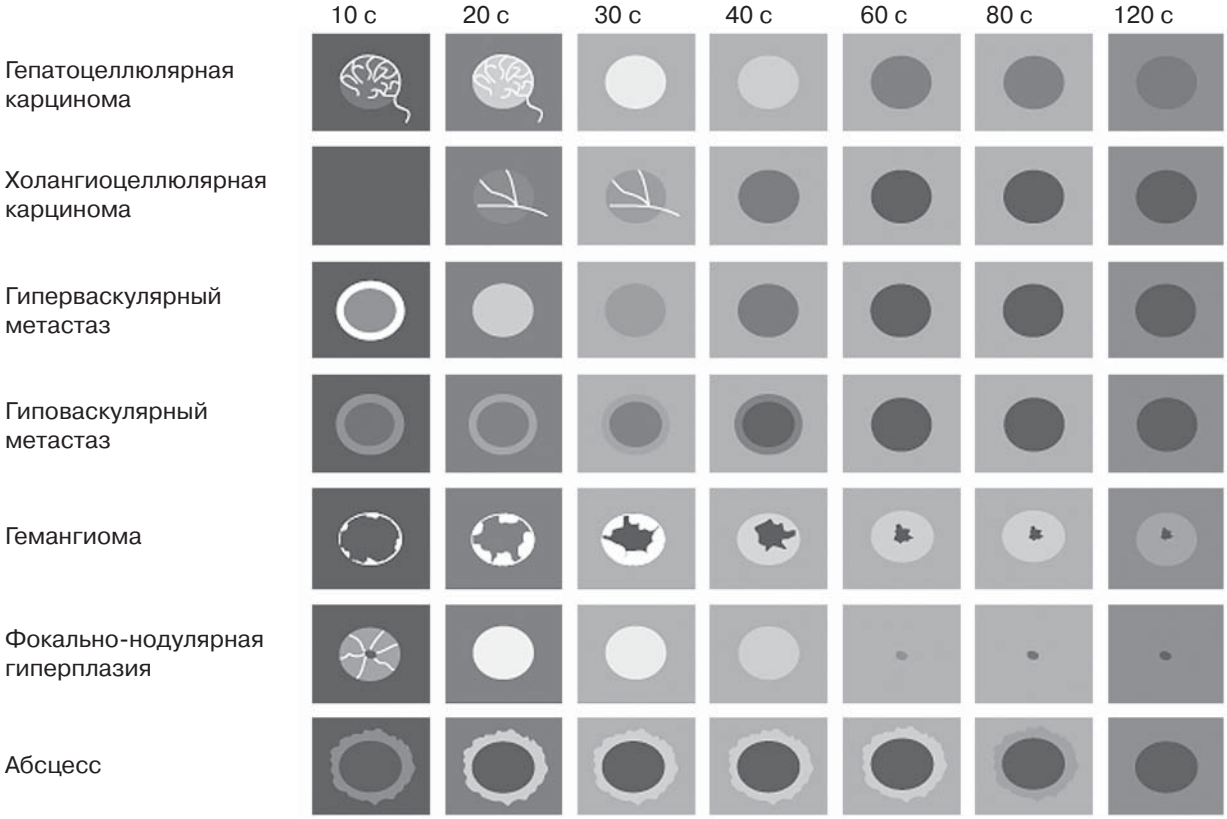

Рис. 5. Характеристики контрастирования некоторых очаговых образований печени [11].

Для первичной опухоли печени характерны артериальная гиперэхогенность за счет образования опухолеспецифической васкуляризации (неоангиогенез), тогда как метастаз в печени обнаруживает недостаточное накопление контрастного вещества в портальную и позднюю фазы из-за отсутствия портального кровоснабжения [11]. Таким образом, различные типы контрастирования очаговых образований печени позволяют с высокой степенью достоверности судить о доброкачественном и злокачественном их характере и дифференцировать такие образования печени, как, например, гемангиомы, фокально-узловая гиперплазия, гепатоцелюллярная аденома и аденокарцинома, участки флегмонозного воспаления, лимфома, холангиокарцинома, метастазы и т.д.

Диагностическая точность в выявлении опухолевых образований печени сопоставима с КТ / МРТ с контрастированием [28]. Высокая чувствительность и специфичность при использовании Соновью во время исследования печени подтверждаются и другими широкими исследованиями [29–33].

Интересная работа была выполнена японскими учеными, проанализировавшими результаты эхоконтрастирования у 32 пациентов, перенесших трансплантацию печени. Пациенты были исследованы на наличие стенозирования печеночной артерии. При сравнении с данными ультразвуковой ангиографии и КТ данной группой исследователей сообщается о точности эхоконтрастирования 91,5%, чувствительности 92,3%, специфичности 87,5%, ППТ 97,3%, ОПТ 70%. При этом использование эхоконтрастирования по сравнению с методом ЦДК позволило сократить число ложноположительных результатов на 14,9% [34].

Эхоконтрастирование паренхимы печени может использоваться интраоперационно, а также при лучевой терапии.

Ограничения к использованию ЭКП при диагностике образований печени немногочисленны. В первую очередь к ним относится ограничение разрешающей способности ультразвуковых сканеров: образования, диаметр которых составляет менее 3 мм, могут не визуализироваться,

– серповидная связка и прилегающий жир могут привести к появлению дефекта, который можно спутать с участком фокальной нодулярной гиперплазии;

– при наличии нескольких очаговых поражений крупных размеров имеется ограничение, обусловленное небольшой продолжительностью стабильности микропузырьков;

– поддиафрагмальные поражения (локализующиеся в VIII сегменте) не всегда доступны для визуализации как в стандартном В-режиме, так и при эхоконтрастировании паренхимы печени. В этих случаях рекомендуется сканирование межреберным доступом и положение пациента лежа на левом боку [27].

ЭКП в диагностике рака молочной железы

В исследовании S. van Esser и соавт. показано, что эхоконтрастирование при раке молочной железы (РМЖ) является более точной методикой, нежели В-режим при измерении размеров опухоли [35]. Если окружающие опухолевый очаг ткани в 2D-изображении не имеют кальцификации и местного расширения протоков, оно не может быть обнаружено. Кроме того, окружающие злокачественные поражения могут быть гиперваскулярны, что увеличивает область в контрастированном режиме [36]. Мелкие сосуды в структуре образований молочной железы не могут быть обнаружены при исследовании в режиме ЦДК из-за низкой скорости кровотока и возникновения артефактов, связанных с дыхательной деятельностью и сокращениями сердца [37].

ЭКП для диагностики РМЖ стали применяться в 1990 г. [38], что ныне способствует повышению качества дифференциальной диагностики различных образований молочных желез.

В последние 10 лет эхоконтрастирование в режиме реального времени при РМЖ получило значительное развитие и стало включать в себя как качественную, так и количественную оценку [38]. Количественная оценка при эхоконтрастировании молочных желез производится с помощью построения кривых времени интенсивности. После инъекции контрастного вещества микропузырьки вспыхивают быстрее в злокачественных новообразованиях, чем при доброкачественных поражениях; пик плотности контрастного усиления выше при злокачественных поражениях [39, 40]. В ряде научных работ показана хорошая корреляция с результатами МРТ. Это свидетельствует о том, что такая количественная оценка при эхоконтрастировании является достаточно надежным критерием РМЖ [41–43]. Качественные критерии при эхоконтрастировании основаны либо на оценке интенсивности изображений, или времени захвата пузырьков различными тканями, и отличаются при доброкачественных и злокачественных изменениях. Опухолевые ткани характеризуются более ранним накоплением контрастного препарата по сравнению с окружающими тканями молочных желез, обычно гомо- или гетерогенного характера [44, 45]. Тем не менее эффективность эхоконтрастирования при РМЖ на сегодняшний день остается не до конца изученной, и отсутствие четких диагностических критериев ограничивает его широкое применение [38].

В современной клинической практике применение ЭКП при УЗИ уже давно показало свою диагностическую эффективность. Международными ассоциациями специалистов ультразвуковой диагностики разработаны и предложены к клиническому применению методические рекомендации по применению ЭКП [46, 47].

Сегодня, когда перед врачами ультразвуковой диагностики в России стоит задача внедрения этой высокоинформативной технологии в клиническую практику, считаем важным на отдельных клинических примерах еще раз показать, как применение ЭКП может помочь в диагностике различных патологических состояний.

Приводим ряд клинических наблюдений, демонстрирующих высокую информативность методики эхоконтрастирования. Все наблюдения были выполнены нами в клиниках Главного медицинского управления УД Президента РФ.

Наблюдение 1. Молодая женщина с характерными жалобами и клинической картиной острого пиелонефрита поступила в клинику для лечения. При УЗИ левой почки с применением методики энергетического картирования в нижнем сегменте выявлена зона нарушения перфузии, но без признаков очагового поражения (рис. 6). После внутривенного введения 2,4 мл ЭКП Соновью уже через 3 с после начала введения наблюдалось раннее хорошее контрастирование корковых отделов по-

Рис. 6. Наблюдение 1. УЗ-изображение левой почки в режиме энергии отражения допплеровского сигнала. Видно отсутствие васкуляризации в нижнем сегменте почки.

чки (рис. 7). Через 15 с от начала введения контрастного препарата мы наблюдали раннюю паренхиматозную фазу, когда уже хорошо контрастированы корковое и медуллярное вещество почки (рис. 8). Через 20 с от начала введения на фоне хорошо контрастированной паренхимы почки четко выявляется очаг деструкции – абсцесс почки (рис. 9). Таким образом, применение ЭКП позволило установить правильный диагноз и избежать ненужного рентгеновского контрастного исследования.

Наблюдение 2. При обычном УЗИ в проекции IV–V сегментов печени было заподозрено наличие нечетко выраженного очага. После введения ЭКП (2,4 мл Соновью) наблюдалась типичная картина контрастирования по типу кавернозной гемангиомы, когда контрастное вещество постепенно накапливается в образовании от периферии к центру (рис. 10, 11). Диагноз не требует подтверждения при КТ или МРТ, так как с помощью эхоконтрастирования получены аналогичные КТ и МРТ результаты контрастирования.

Наблюдение 3. Представлены классические признаки контрастирования кавернозной гемангиомы печени, когда отмечается постепенное контрастирование опухоли от периферии к центру и практически полное контрастирование ее в паренхиматозную фазу. Также нет необходимости в подтверждении диагноза с помощью КТ или МРТ (рис. 12–14).

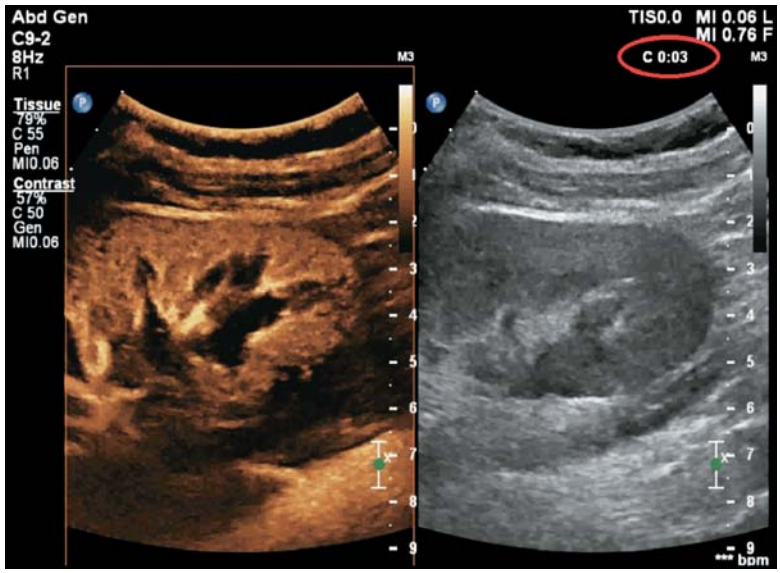

Рис. 7. Наблюдение 1. При эхоконтрастировании хорошо видно сохранение васкуляризации в корковом веществе почки.

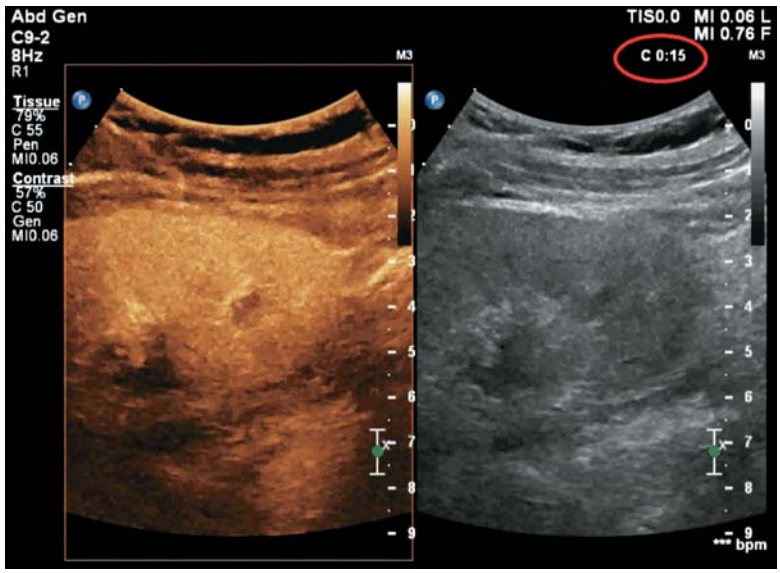

Рис. 8. Наблюдение 1. При дальнейшем накоплении контрастного вещества четко дифференцируется уже вся паренхима почки.

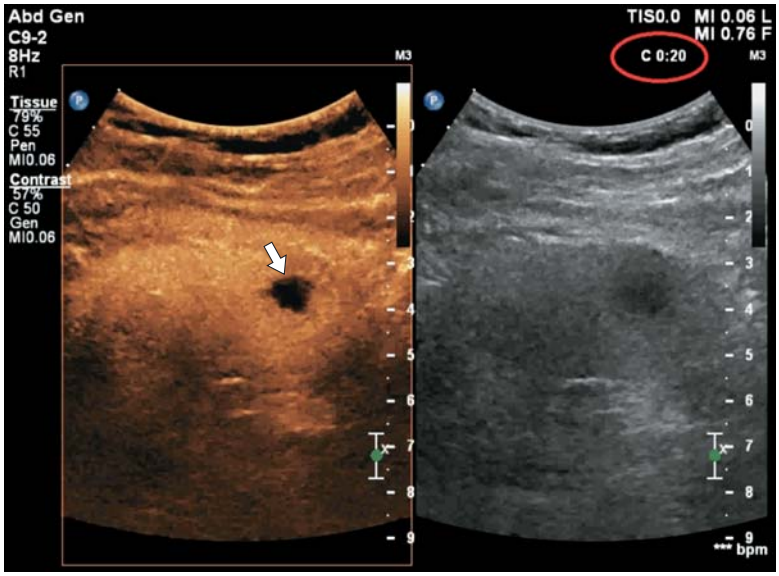

Рис. 9. Наблюдение 1. При полном контрастировании паренхимы почки удалось обнаружить дефект накопления контрастного вещества, обусловленный абсцессом почки.

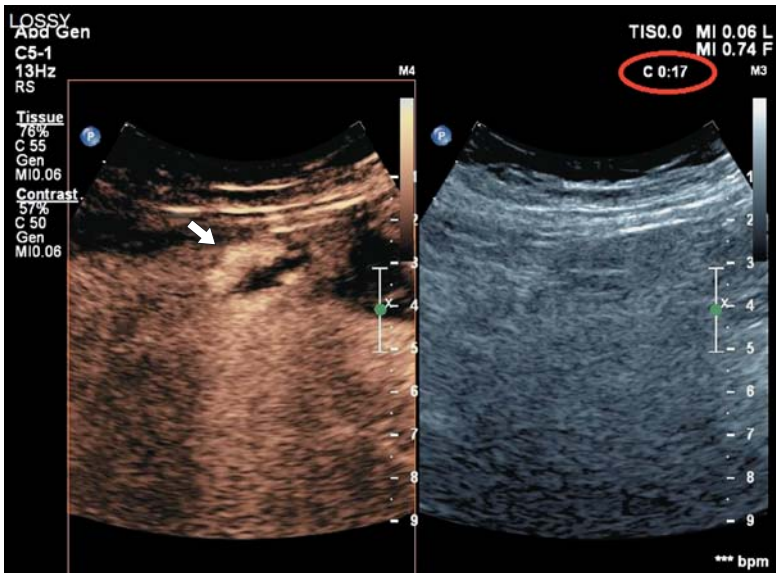

Рис. 10. Наблюдение 2. Эхоконтрастирование печени через 17 с после внутривенного введения Соновью. Контрастирование начинается с периферических отделов образования.

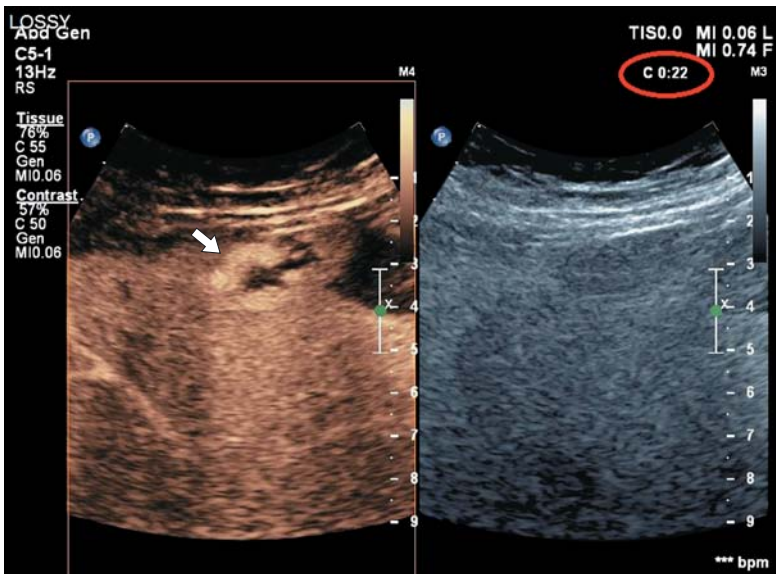

Рис. 11. Наблюдение 2. Через 22 с после эхоконтрастирования продолжается усиление контрастирования образования от периферии к центру. Тип контрастирования, характерный для кавернозной гемангиомы.

Рис. 12. Наблюдение 3. Контрастирование начинается с периферии опухоли. 27-я секунда от начала введения контрастного вещества.

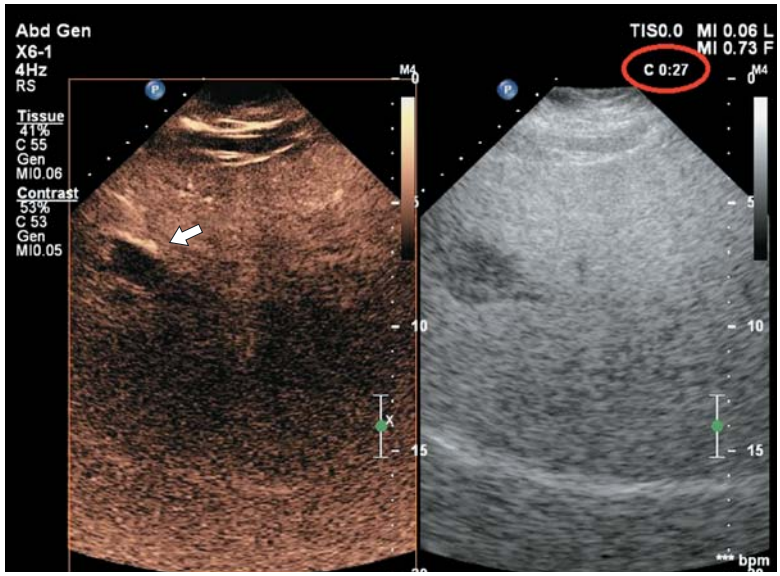

Рис. 13. Наблюдение 3. Усиление контрастирования в периферической части опухоли через 32 с от начала введения.

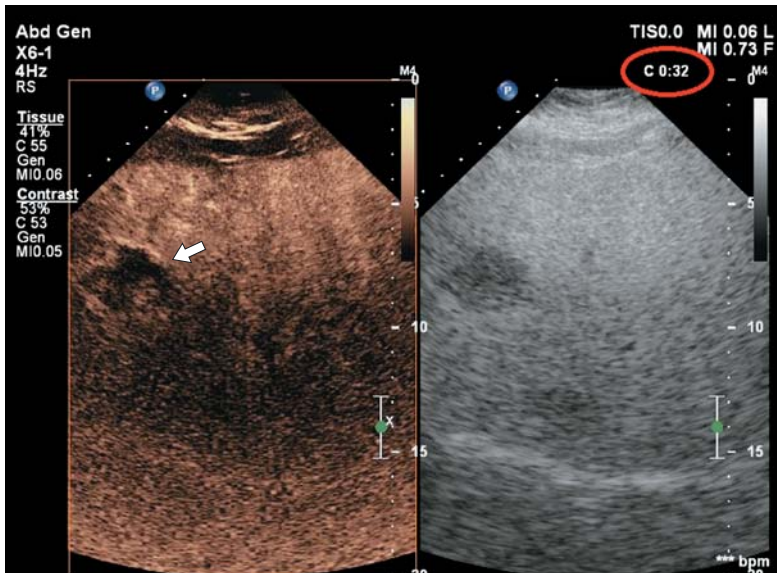

Рис. 14. Наблюдение 3. Практически полное контрастирование опухоли через 53 с после введения контрастного вещества. Типичная для кавернозной гемангиомы картина накопления контрастного вещества.

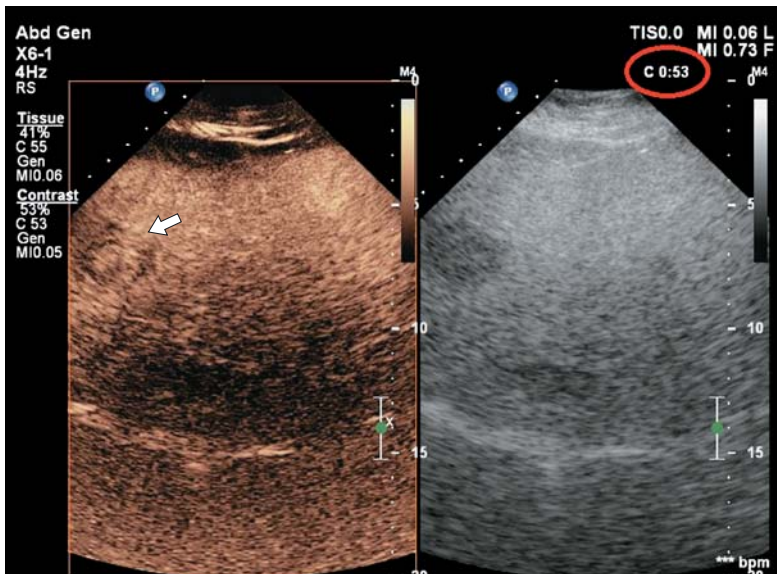

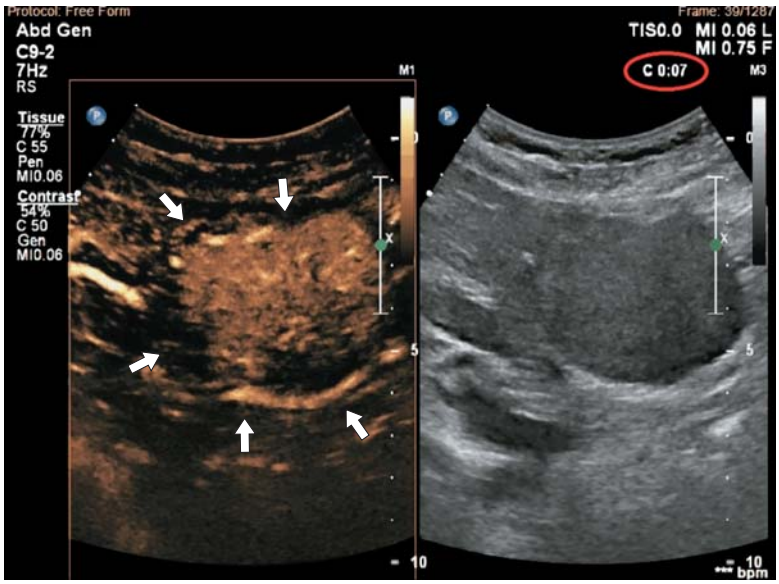

Рис. 15. Наблюдение 4. Раннее контрастирование образования уже на 7-й секунде после введения ЭКП с визуализацией внутренней сосудистой архитектоники (“баскетбольная корзина”).

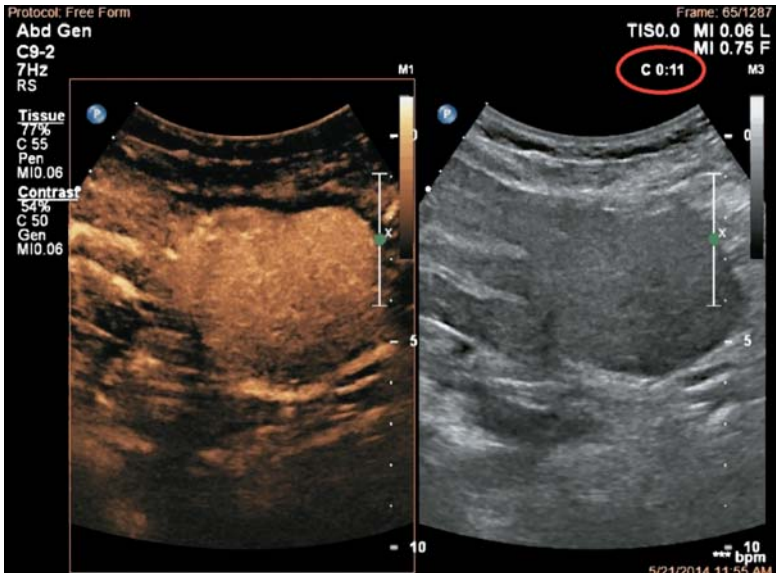

Рис. 16. Наблюдение 4. Начиная с 11-й секунды от начала введения контрастного вещества и всю паренхиматозную фазу наблюдается длительное полное контрастирование образования. Типичная картина для фокальной узловой гиперплазии.

Наблюдение 4. Представлен случай фокальной узловой гиперплазии левой доли печени. На рис. 15 через 7 с после внутривенного введения ЭКП отмечалось быстрое контрастирование образования по типу “колеса телеги” или “баскетбольной корзины” за счет характерной для образования артериальной архитектоники. Но уже на 11-й секунде (рис. 16) и до самой поздней паренхиматозной фазы наблюдалось контрастирование данного образования, как и у обычной паренхимы печени. Типичная для фокальной узловой гиперплазии картина. Не требует подтверждения при КТ и МРТ.

Наблюдение 5. Продемонстрированы диагностические возможности эхоконтрастирования при очаговом поражении селезенки. Ранее при многократных УЗИ и при КТ характер очага в селезенке установлен не был. В течение нескольких лет у пациентки не был установлен диагноз. После эхоконтрастирования наблюдалось раннее контрастирование очага в селезенке через 9 с после начала введения контрастного препарата (рис. 17) и “исчезновение” очага в раннюю паренхиматозную фазу на 15-й секунде (рис. 18). Диагноз был установлен по наличию контрастного вещества в образовании в позднюю паренхиматозную фазу через 5 мин и 25 с от начала контрастирования, что характерно только для гемангиомы (рис. 19).

Наблюдение 6. На рис. 20 и 21 показаны диагностические возможности эхоконтрастирования при выявлении множественных метастазов в печени. Известно, что в паренхиматозную фазу контра-

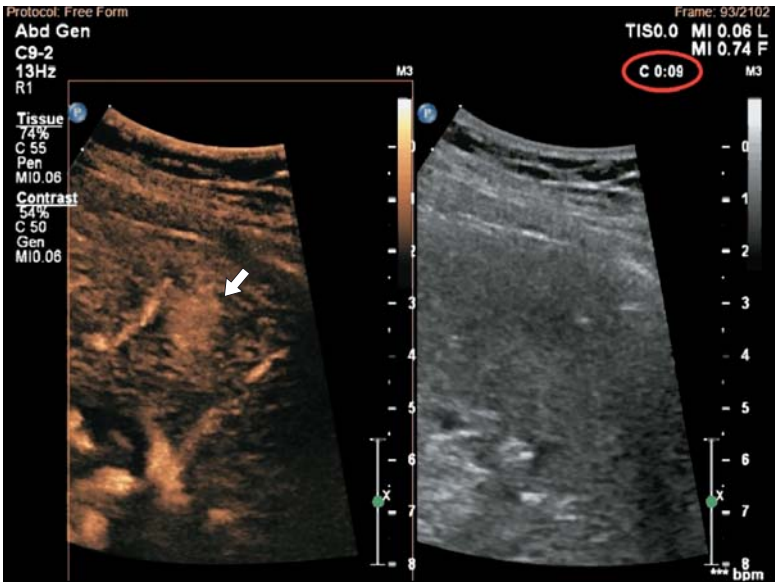

Рис. 17. Наблюдение 5. Раннее накопление контрастного вещества образованием селезенки уже на 9-й секунде эхоконтрастирования.

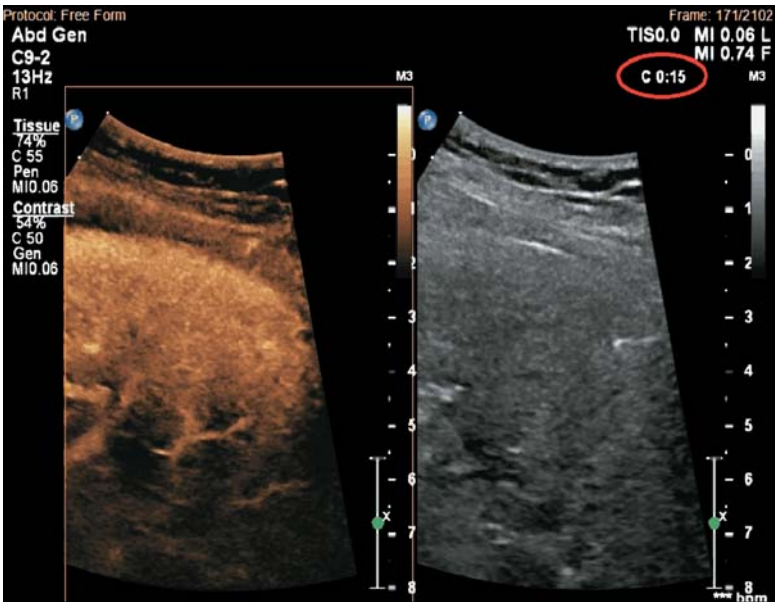

Рис. 18. Наблюдение 5. На 15-й секунде от начала введения в паренхиматозную фазу контрастирования данное образование “исчезает” на фоне хорошо накопившей контрастное вещество паренхимы.

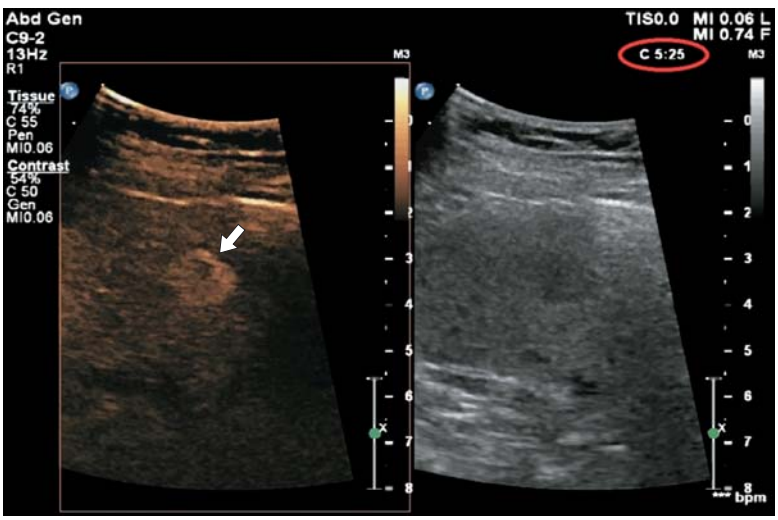

Рис. 19. Наблюдение 5. Через 5 мин от начала исследования почти все контрастное вещество “вымыто” из паренхимы селезенки. Однако продолжается контрастирование данного образования. Такая картина может наблюдаться только при гемангиоме селезенки, для которой характерно длительное сохранение контрастного вещества в ее внутренних кавернозных структурах.

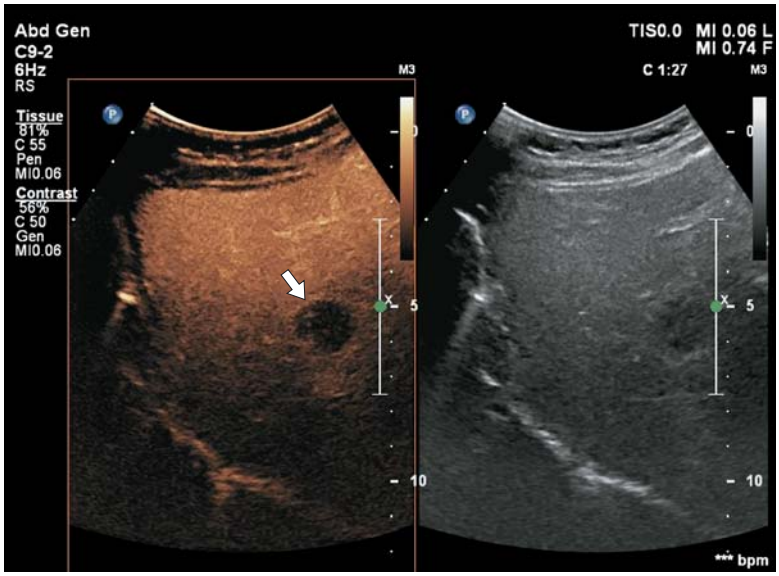

Рис. 20. Наблюдение 6. На фоне хорошо контрастированной паренхимы печени в паренхиматозную фазу контрастирования хорошо видны метастатические очаги, отличающиеся от нормальной паренхимы печени отсутствием гепатоцитов.

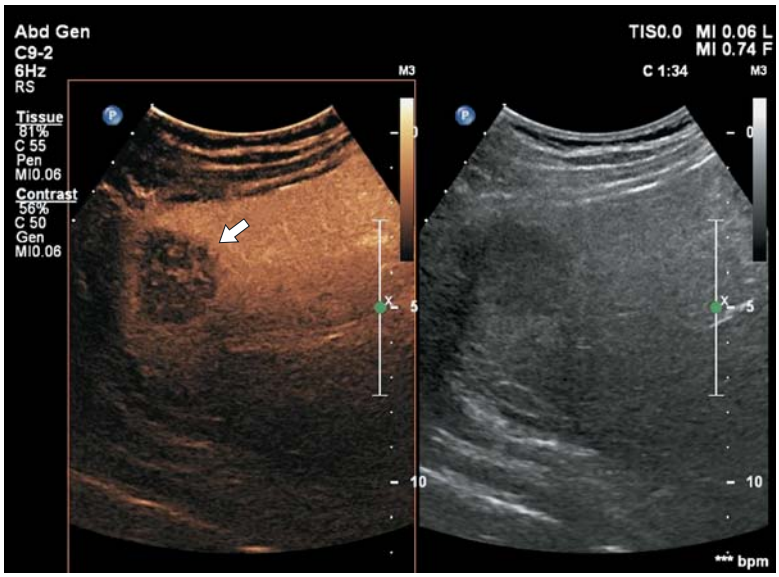

Рис. 21. Наблюдение 6. Четкая визуализация метастаза на фоне эхоконтрастирования.

стирования печени метастазы становятся хорошо заметными в виде дефектов контрастирования. Отсутствие в метастазах нормальных гепатоцитов делает их заметными на фоне контрастной неизмененной паренхимы.

Наблюдение 7. Представлен случай опухолевого поражения поджелудочной железы, когда только применение эхоконтрастирования позволило высказаться в пользу опухолевого поражения поджелудочной железы. Ранее при многочисленных УЗИ у пациентки в поджелудочной железе были обнаружены кистозные изменения. Однако после внутривенного введения ЭКП нами были получены признаки гиперваскулярной опухоли (нейроэндокринная опухоль поджелудочной железы по результатам пункции под контролем эндоУЗИ в зарубежной клинике). На рис. 22 на 10-й секунде после введения ЭКП еще сохраняется кистозный характер очагового образования, однако уже на 12-й секунде опухоль резко накапливает контрастное вещество, демонстрируя свой гиперваскулярный характер (рис. 23).

Таким образом, можно заключить, что методика эхоконтрастирования имеет ряд существенных достоинств, а именно:

– относительная простота выполнения исследования;

– возможность проведения исследования в реальном масштабе времени;

– отсутствие лучевой нагрузки;

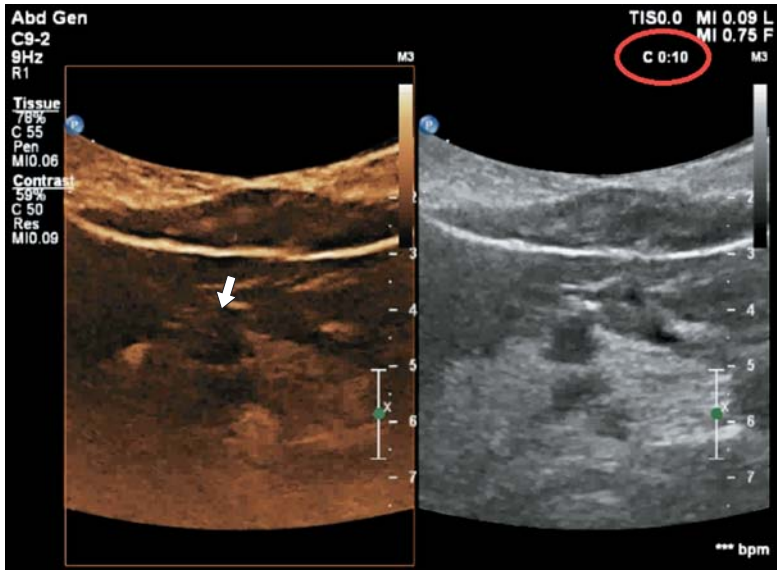

Рис. 22. Наблюдение 7. На 10-й секунде после введения контрастного вещества нет контрастирования кистозного образования в проекции перешейка поджелудочной железы.

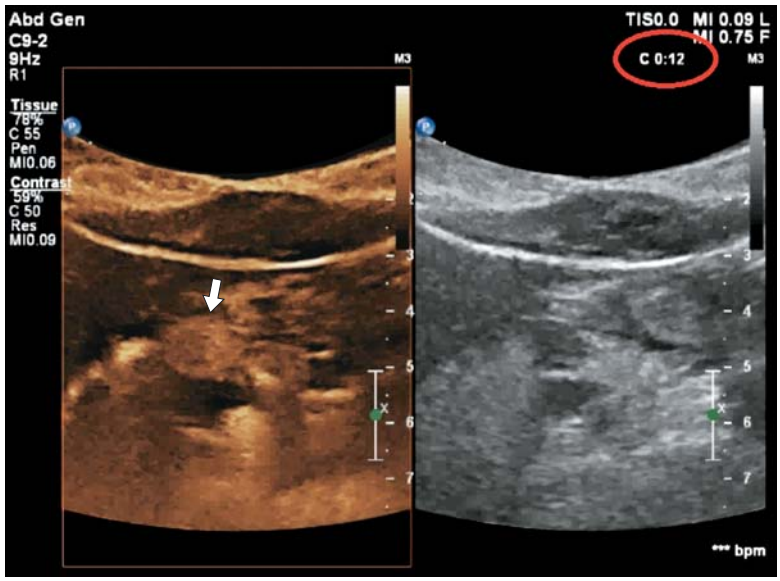

Рис. 23. Наблюдение 7. На 12-й секунде от начала введения опухоль “заливается” контрастным веществом. Картина нейроэндокринной опухоли поджелудочной железы.

– возможность многократного повторения исследования при динамическом наблюдении за пациентами;

– исследование может проводиться у постели больного, а также в условиях отделения реанимации и интенсивной терапии в отличие от КТ и МРТ;

– при сравнении с контрастными препаратами при МРТ, ультразвуковые контрастные препараты не обладают нефротоксичностью. Газ, содержащийся в микропузырьках, метаболизируется и выводится через легкие, в связи с чем неблагоприятные реакции со стороны пациентов очень редки [18]. Это особенно важно для реципиентов при трансплантации внутренних органов, в частности для пациентов с почечной недостаточностью [48];

– преимуществом УЗИ с использованием контрастного вещества также является возможность непрерывного изучения очага поражения в течение всего периода исследования (в режиме реального времени). Это отличает УЗИ с контрастированием от КТ и МРТ, при которых сканирование происходит лишь в отдельные моменты времени [11].

Наиболее перспективным нам представляется слияние диагностических изображений, получаемых при УЗИ, КТ и МРТ, на одном экране. Сегодня уже появились так называемые сочетанные виртуальные диагностические технологии (real-time virtual sonography), которые позволяют одновременно получать на мониторе ультразвукового аппарата реальные ультразвуковые изображения и компьютерное изображения соответствующего



Рис. 24. Генератор магнитного поля.

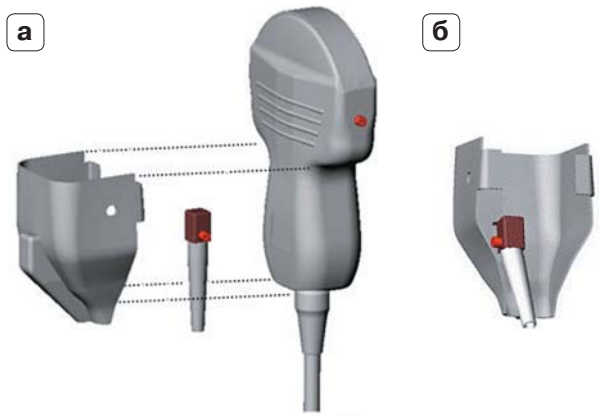

Рис. 25. Ультразвуковой датчик (а – общий вид) с магнитным устройством (б – устройство в увеличенном виде) датчика положения.

среза КТ и МРТ. Одним из таких последних направлений в развитии ультразвуковой диагностики является технология виртуальной сонографии в реальном масштабе времени (RVS). Новая технология, на наш взгляд, позволяет значительно расширить диагностические возможности каждого метода [49].

Система включает в себя генератор магнитного поля (рис. 24) и магнитный позиционный сенсор (магнитное устройство датчика положения), который закрепляется на выпуклой стороне датчика ультразвукового сканера (рис. 25). Магнитный сенсор определяет положение и угол направления ультразвукового датчика в пространстве для создания изображений с одинаковыми сечениями в режиме реального времени, регистрирует и передает данные на рабочую станцию, в которой содержится заранее полученный массив данных КТ/МРТ исследуемого пациента.

Компьютер ультразвукового сканера обрабатывает информацию и воспроизводит произвольный срез КТ/МРТ (рис. 26), соответствующий текущему ультразвуковому изображению, с частотой более 10 кадров/с [50]. При синхронизации данных КТ и МРТ с ультразвуковыми данными создаются изображения, называемые виртуальными (рис. 27).

Модуль RVS совместим с В-режимом, ЦДК и методом контрастного усиления на ультразвуковом сканере [51]. Поэтому RVS может иметь важное клиническое применение в оценке ангиогенеза опухоли посредством объединения преимуществ методов УЗИ и КТ/МРТ, используя режимы ультразвукового аппарата и не применяя дополнительной рентгеновской нагрузки.

Важно отметить, что к настоящему времени накоплен большой материал по использованию виртуальной сонографии в навигации во время выполнения различных интервенционных процедур. Так, использование функции виртуальной сонографии значительно увеличивает точность позиционирования биопсийной иглы при инвазивных процедурах без дополнительного рентгеновского облучения пациента. Данная функция работает со всей линейкой абдоминальных, специальных биопсийных и высокочастотных линейных датчиков. Эта система представляет собой новый эффективный навигационный инструмент и для проведения чрескожной радиочастотной абляции, повышая при этом объективность УЗИ. В ряде исследований показаны преимущества новой технологии, когда нет необходимости многократно выполнять КТ, а достаточно иметь одно базовое КТ-исследование, используя для наведения только УЗИ [52–54]. В настоящее время проводятся исследования по применению виртуальной сонографии при лечении опухолей печени, почек и брахитерапии рака предстательной железы.

Особенно перспективным представляется синхронизация контрастных УЗИ с нативными или контрастными исследованиями одного и того же пациента, полученными при КТ и МРТ. С учетом исключения дополнительной лучевой нагрузки и неблагоприятного воздействия йод- и гадолинийсодержащих препаратов можно всю необходимую фармакодинамическую информацию от контрастирования получить только от УЗИ. Принципы контрастного поведения для большинства опухолевых поражений различных органов при УЗИ принципиально не отличаются от таковых при КТ и МРТ. Однако контрастное УЗИ обеспечивает не только безопасность самого исследования, но и позволяет наблюдать весь процесс в реальном времени, сопоставляя с анатомическим срезом на КТ и МРТ.

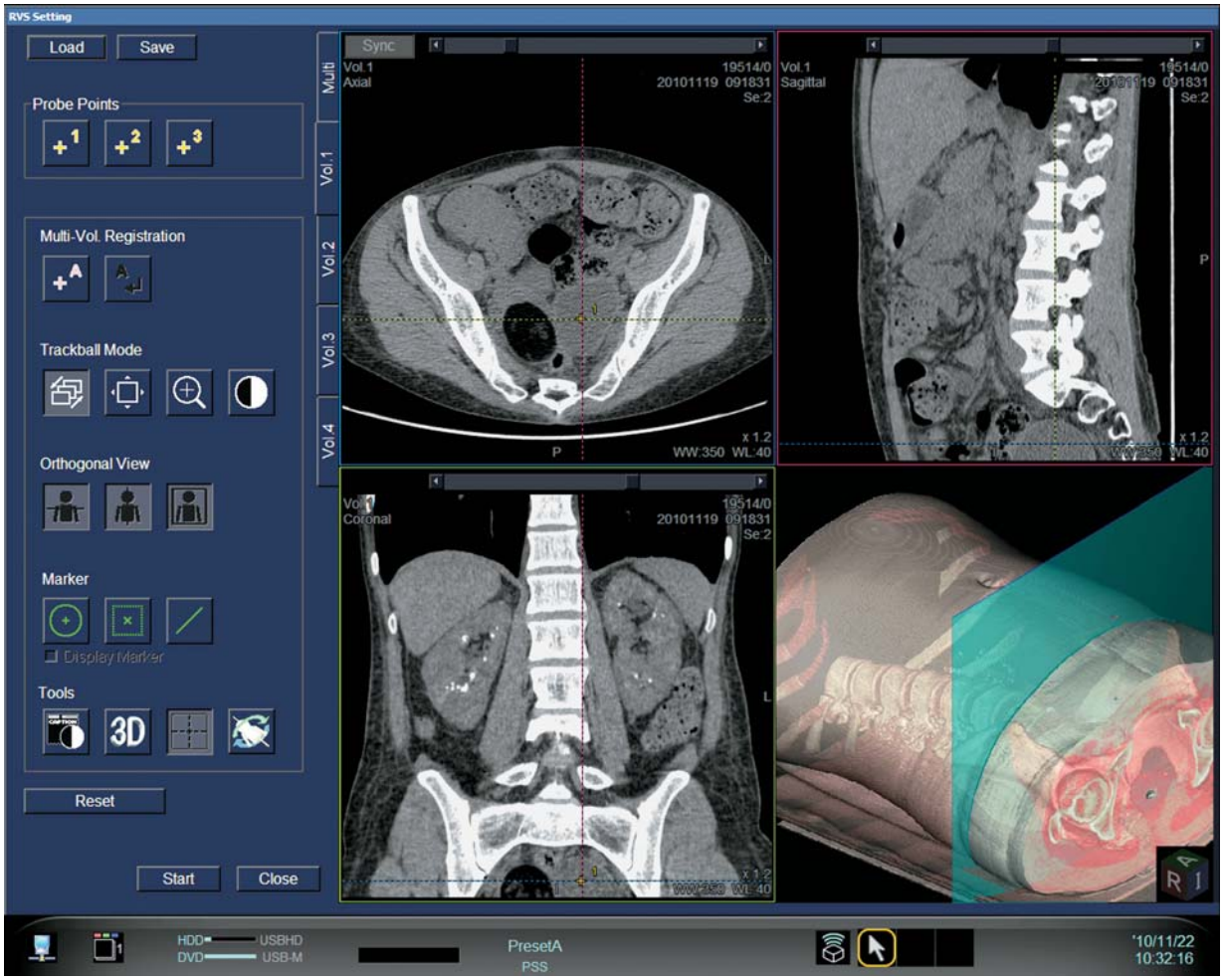

Рис. 26. Произвольные КТ-срезы, воспроизводимые системой RVS, включающие в себя сагиттальный, фронтальный, коронарный срезы и трехмерную пространственную модель.

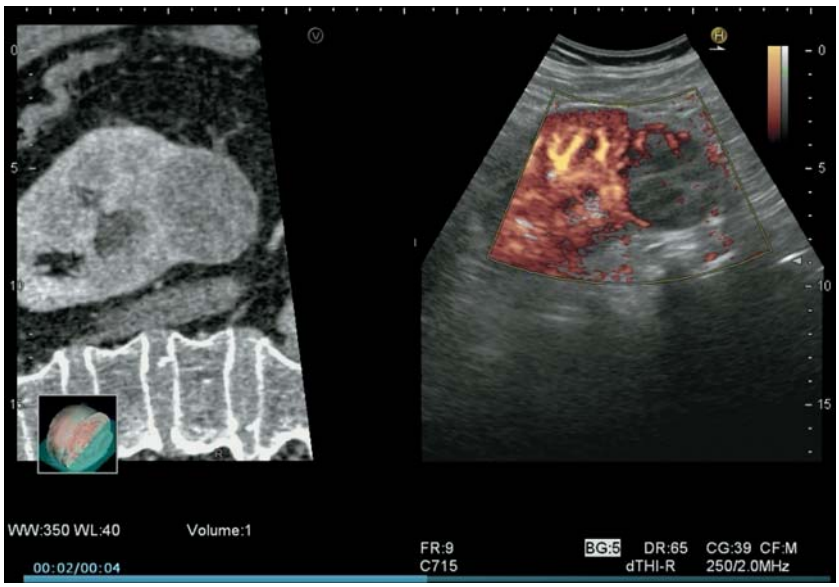

Рис. 27. Сочетанное изображение на экране УЗ-сканера данных КТ и УЗ-ангиографии при опухоли почки. Хорошо видно, что распадающаяся опухоль не прорастает в лоханку почки.

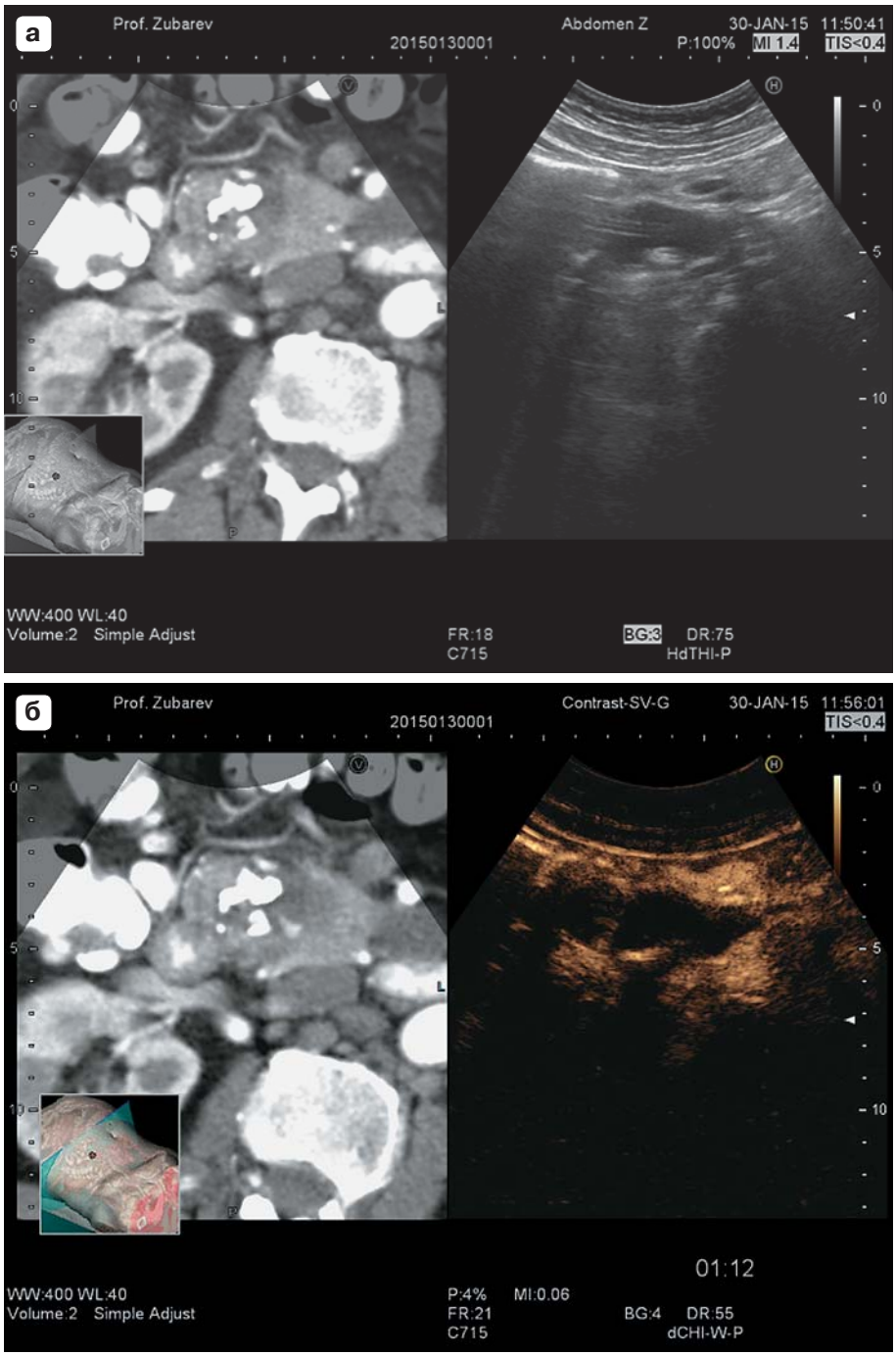

Рис. 28. Сочетание данных КТ с контрастированием и УЗИс контрастированием у пациента с подозрением на опухоль головки поджелудочной железы. а – синхронизация КТ с УЗИ в В-режиме; б – исследование после эхоконтрастирования. Хорошо дифференцируется аваскулярное кистозное образование с конкрементами в его просвете, а также эхоконтрастирование прилегающих к образованию сосудов и структур.

Ниже мы приводим собственное наблюдение, когда сочетанное использование данных КТ и эхоконтрастного УЗИ помогло установить правильный диагноз (рис. 28). Пациент 75 лет был направлен на исследование с синхронизацией данных КТ с контрастированием и эхоконтрастированием. По данным КТ с контрастированием в проекции головки поджелудочной железы у пациента было заподозрено наличие кистозно-солидного образования, накапливающего контрастное вещество по периферии образования. Было высказано предположение о наличии цистаденомы или цистадено-

карциномы. По данным сочетанного исследования с применением технологии эхоконтрастирования в режиме реального времени нам удалось сопоставить данные контрастной КТ и эхоконтрастирования. После введения ЭКП в проекции головки поджелудочной железы четко проявилась крупная псевдокиста с конкрементами, но без солидного компонента. Эхоконтрастирование наблюдалось только в прилегающих сосудах.

Заключение

Методики контрастного усиления при УЗИ представляются весьма многообещающими при поиске и дифференциальной диагностике опухолей различных локализаций, изучении кровотока в различных органах, повышая информативность ультразвуковой методики. Диагностические возможности ультразвукового метода в этом случае трудно переоценить, так как информативность эхоконтрастирования чрезвычайно высока, а сама методика относится к безвредным и неинвазивным процедурам. Современные технологии сегодня позволяют нам синхронизировать получаемую при эхоконтрастировании информацию с данными КТ и МРТ. Таким образом, можно будет снижать лучевую нагрузку на пациентов и не отказываться от применения контрастных препаратов у пациентов с противопоказаниями к применению йод- и гадолинийсодержащих препаратов.

Список литературы / References

1. Фомина С.В., Завадовская В.Д., Юсубов М.С. и др. Контрастные препараты для ультразвукового исследования. Бюллетень сибирской медицины. 2011; 6: 137–141.
   Fomina S.V., Zavadovskaya V.D., Usubov M.S. et al. Contrast agents for ultrasound research. Bulleten Sibirskoy meditsini. 2011; 6: 137–141. (In Russian)
2. Зубарев А.В. Современная ультразвуковая диагностика: теория и практика. Радиология – практика. 2008; 5: 1–14.
   Zubarev A.V. Convenience ultrasound diagnostics: theory and practice. Radiologiya–praktkae. 2008; 5: 1–14. (In Russian)
3. Schröder R.J., Bostanjoglo M., Hidajat N. et al. Analysis of vascularity in breast tumors – comparison of high frequency ultrasound and contrast-enhanced color harmonic imaging. Rofo. 2002; 174: 1132–1141.
4. Algül A., Balci P., Seçil M. et al. Contrast enhanced power Doppler and color Doppler ultrasound in breast masses: Efficiency in diagnosis and contributions to differential diagnosis. Tani Girisim Radyol. 2003; 9: 199–206.
5. Kook S.H., Kwag H.J. Value of contrast-enhanced power Doppler sonography using a microbubble echo-enhancing agent in evaluation of small breast lesions. J. Clin. Ultrasound. 2003; 31: 227–238.
6. Зубарев А.В., Гажонова В.Е. Диагностический ультразвук. Уронефрология: Практическое руководство. М.: Стром, 2002. 8–22.
   Zubarev A.V., Gazhonova V.E. Diagnostic ultrasound. Uronephrology: Practice guidelines. M.: Strom, 2002. 8–22. (In Russia)
7. Gramiak R., Shah P.M. Echocardiography of the aortic root. Invest. Radiol. 1968; 3: 356–366.
8. Kremkau F.W., Gramiak R., Carstens E.L. et al. Ultrasonic detection of cavitation at catheter tips. Am. J. Roentgenol. 1970; 110: 177–183.
9. Kerber R., Kioschos J., Lauer R. Use of ultrasonic contrast method in the diagnosis of valvular regurgitation and intracardiac shunts. Am. J. Cardol. 1974; 34:722–727.
10. Greis C.H., Technology overview: SonoVue (Bracco, Milan). Eur. Radiol. 2004; 14 (8): 11–15.
11. Соновью. Научная монография. Динамическое контрастное усиление в режиме реального времени. 2013: 6–40.
    Sonovue. Scientific monography. Dynamic contrast enhancement in the real time. 2013: 6–40. (In Russian)
12. Seidel G., Meyer K. Impact of ultrasound contrast agents in cerebrovascular diagnostics. Eur. J. Ultrasound. 2002; 16 (1–2): 81–90.
13. Kamiyama N., Moriyasu F., Mine Y. et al. Analysis of flash-echo from contrast agent for designing optimal ultrasound diagnostic systems. Ultrasound Med. Biol. 1999; 25: 411–420.
14. Blomley M.J.K., Albrecht T., Cosgrove D.O. et al. Stimulated acoustic emission to image a late liver and spleen- specific phase of Levovist win normal volunteers and patients with and without liver disease. Ultrasound Med. Biol.1999; 25: 1341–1352.
15. Klibanov A.L. Ligand-carrying gas-filled microbubbles: ultrasound contrast agents for targeted molecular imaging. Bioconjug Chem. 2005; 16: 9–17
16. Dalecki D., Raeman C.H., Child S.Z. et al. Hemolysis in vivo from exposure to pulse ultrasound. Ultrasound Med. Biol. 1997; 23 (2): 307–313.
17. Волков В.Н. Основы ультразвуковой диагностики. Учебно-методическое пособие. Минск: ГрГМУ, 2005. 13–15.
    Volkov V.N. Basis of ultrasound diagnostics. Educational-methodological manual. Minsk: GrGMU, 2005. 13–15. (In Russian)
18. Claudon M., Cosgrove D., Albrecht T. et al. Guidelines and good clinical practice recommendations for contrast enhanced ultrasound (CEUS) – update 2008. Ultraschall Med. 2008; 29: 28–44.
19. Morel D.R., Schwieger I., Hohn L. et al. Human pharmacokinetics and safety evaluation of SonoVue, a new contrast agent for ultrasound imaging. Invest. Radiol. 2000; 35 (1): 80–85.
20. SonoVue Periodic Safety Update Report, September 2011: 29–32.
21. Демин И.Ю., Прончатов-Рубцов Н.В. Современные акустические методы исследований в биологии и медицине. Учебно-методические материалы по программе повышения квалификации “Хранение и обработка информации в биологических системах”. Нижний Новгород, 2007. 20–22.
    Demin I.U., Pronchatov-Rubzov N.V. Convenience acoustic methods of research in biology and medicine. Educational-methodological materials about the program of increasing of qualification “Keeping and processing of information in biology systems”. Nijniy Novgorod, 2007. 20–22. (In Russian)

22. Talu E., Powell R.L., Longo M.L. et al. Needle size and injection rate impact microbubble contrast agent population. Ultrasound Med. Biol. 2008; 34: 1182–1185.
23. Barrack T., Stride E. Microbubble destruction during intravenous administration: a preliminary study. Ultrasound Med. Biol. 2009; 35: 515 –522.
24. Browning R.M.H., Wells D.J., Eckersley R.J. Effect of needle gauge on microbubble mediated cell transfection in vivo. British Medical Ultrasound General Scientific Meeting (Conference presentation). 2010: 28–30.
25. Lavisse S. Early quantitative evaluation of a tumor vasculature disruptive agent AVE 8062 using dynamic contrast-enhanced ultrasonography. Invest. Radiol. 2008; 43: 100–111.
26. Lassau N., Koscielny S., Chami L. et al. Advanced hepatocellular carcinoma: early evaluation of response to therapy at dynamic contrast enhanced US with quantification-preliminary results. Radiology. 2011; 258: 291–300.
27. Garcia A., Etxebarria L., Atilano M. et al. Contrast-enhanced ultrasound for assessing focal liver lesions. ECR. 2014; C-1455: 1–30.
28. Xu H.X. Contrast-enhanced ultrasound: The evolving applications. Wld J. Radiol. 2009; 1: 15–24.
29. Leen E., Ceccotti P., Kalogeropoulou C. et al. Prospective Multicenter Trial Evaluation of Novel Method of Characterizing Focal Liver Lesions Using Contrast-Enhanced Sonography. Am. J. Roentgenol. 2006; 186 (6): 1551–1559.
30. Tranquart F., Le Gouge A., Correas J.M. et al. Role of contrast-enhanced ultrasound in the blinded assessment of focal liver lesions in comparison with MDCT and CEMRI: Results from a multi-centre clinical trial. EJC Supplements. 2008; 6: 9–15.
31. Tranquart F, Correas J.M., Ladam M. et al. Real-time contrast-enhanced ultrasound in the evaluation of focal liver lesions: diagnostic efficacy and economical issues from a French multicentric study. J. Radiol. 2009; 90 (1, Pt 2): 109–122.
32. Trillaud M., Bruel J.M., Valette P.J. et al. Characterization of focal liver lesions with SonoVue-enhanced sonography: international multicenter-study in comparison to CT and MRI. Wld J. Gastroenterol. 2009; 15 (30): 3748–3756.
33. Wang W.P., Wu Y., Luo Y. et al. Clinical value of contrast-enhanced ultrasonography in the characterization of focal liver lesions: a prospective multicenter trial. Mepatobiliary Pancreat Dis. Int 2009; 8 (4): 370–376.
34. Rong-Qin Zheng, Ren Mao, Jie Renet al. Contrast-Enhanced Ultrasound for the Evaluation of Hepatic Artery Stenosis After Liver Transplantation: Potential Role in Changing the Clinical Algorithm. LiverTransplantation. 2010; 16 (6): 729–735.
35. van Esser S., Veldhuis W.B., van Hillegersberg R. et al. Accuracy of contrast-enhanced breast ultrasound for preoperative tumor size assessment in patients diagnosed with invasive ductal carcinoma of the breast. Cancer Imaging. 2007;7: 63–68.
36. Jiang Y.X., Liu H., Liu J.B. et al. Breast tumor size assessment: comparison of conventional ultrasound and contrast-enhanced ultrasound. Ultrasound Med. Biol. 2007; 33: 1873–1881.
37. Kettenbach J., Helbich T.H., Huber S. et al. Computer-assisted quantitative assessment of power Doppler US: effects of microbubble contrast agent in the differentiation of breast tumors. Eur. J. Radiol. 2005; 53: 238–244.
38. Xiao X., Ou B., Yang H. et al. Breast Contrast-Enhanced Ultrasound: Is a Scoring System Feasible? A Preliminary Study in China. 2014; 9 (8): e105517.
39. Saracco A., Aspelin P., Leifland K. et al. Bolus compared with continuous infusion of microbubble contrast agent using real-time contrast harmonic imaging ultrasound in breast tumors. Acta Radiol. 2009; 50: 854–859.
40. Balleyguier C., Opolon P., Mathieu M.C. et al. New potential and applications of contrast-enhanced ultrasound of the breast: Own investigations and review of the literature. Eur. J. Radiol. 2009; 69: 14–23.
41. Szabó B.K., Aspelin P., Wiberg M.K. et al. Dynamic MR imaging of the breast. Analysis of kinetic and morphologic diagnostic criteria. Acta Radiol. 2003; 44: 379–386.
42. Ricci P., Cantisani V., Ballesio L. et al. Benign and malignant breast lesions: efficacy of real time contrast-enhanced ultrasound vs. magnetic resonance imaging. Ultraschall Med. 2007; 28: 57–62.
43. Caproni N., Marchisio F., Pecchi A. et al. Contrast-enhanced ultrasound in the characterization of breast masses: utility of quantitative analysis in comparison with MRI. Eur. Radiol. 2010; 20: 1384–1395.
44. Liu H., Jiang Y.X., Liu J.B. et al. Evaluation of breast lesions with contrast-enhanced ultrasound using the microvascular imaging technique: Initial observations. Breast. 2008; 17: 532–539.
45. Zhao H., Xu R., Ouyang Q., Chen L. et al. Contrast-enhanced ultrasound is helpful in the differentiation of malignant and benign breast lesions. Eur. J. Radiol. 2010; 73: 288–293.
46. Guidelines and Good Clinical Practice Recommendations for Contrast Enhanced Ultrasound (CEUS) in the liver Update 2012. Ultraschall Med. 2013; 34: 11–29.
47. The EFSUMB Guidelines and Recommendations on the Clinical Practice of Contrast Enhance Ultrasound (CEUS): Update 2011 on non-hepatic applications. Ultraschall Med. 2012; 33: 33–59.
48. Glockner J.F., Forauer A.R., Solomon H. et al. Three dimensional gadolinium enhanced MR angiography of vascular complications after liver transplantation. Am. J. Roentgenol. 2000;174:1447–1453.
49. Зубарев А.В., Федорова Н.А. Является ли ультразвук конкурентом КТ/МРТ? Вестник МЕДСИ. 2011; 10: 22–27. Zubarev A.V., Fyodorova N.A. Is ultrasound a concurrent for CT/MRI? Vestnik MEDSI. 2011; 10: 22–27. (In Russian)
50. Real-time Virtual Sonography Unit. Instruction Manual. Hitachi Medical Corporation. 2004-2006; 1–3.
51. Sandulescu L., Saftoiu A., Dumitrescu D. et al. Real-time contrast-enhanced and real-time virtual sonography in the assessment of benign liver lesions. J. Gastrointestin. Liver Dis. 2008; 17: 475–478.
52. Minami Y., Kudo M., Chung H. et al. Percutaneous radiofrequency ablation of sonographically unidentifiable liver tumors. Feasibility and usefulness of a novel guiding technique with an integrated system of computed tomography and sonographic images. Oncology. 2007; 72 (1): 111–116.
53. Kitada T., Murakami T., Kuzushita N. et al. Effectiveness of real-time virtual sonography-guided radiofrequency ablation treatment for patients with hepatocellular carcinomas. Hepatol. Res. 2008; 38: 565–571.
54. Minami Y., Chung H., Kudo M. et al. Radiofrequency ablation of hepatocellular carcinoma: value of virtual CT sonography with magnetic navigation. Am. J. Roentgenol. 2008; 190: 335–341.