

DOI: 10.24835/1607-0763-2017-1-75-84

Применение магнитно-резонансной томографии у больных хроническим парапроктитом (предварительные результаты)

Шелыгин Ю.А., Елигулашвили Р.Р. *, Зароднюк И.В., Костарев И.В., Черножукова М.О.

ФГБУ "Государственный научный центр колопроктологии им. А.Н. Рыжих" Минздрава России, Москва
ГБОУ ДПО "Российская медицинская академия последипломного образования" Минздрава России, Москва

The Use of Magnetic Resonance Imaging in Patients with Chronic Paraproctitis (Preliminary Results)

Shelygin Y.A., Eligulashvili R.R. *, Zarodnyuk I.V., Kostarev I.V., Chernozhukova M.O.

A.N. Rzhikh State Scientific Centre of Coloproctology, Moscow, Russia.
Coloproctology department of Russian Medical Academy of Postgraduate Education, Moscow, Russia

Цель исследования: оценить возможности магнитно-резонансной томографии в целом, а также различных режимов МР-сканирования (без внутривенного контрастирования, с внутривенным контрастированием, с применением диффузионно-взвешенных изображений) в диагностике криптогенных свищей прямой кишки.

Материал и методы. В исследование включено 50 пациентов с криптогенными свищами прямой кишки (21 (42,0%) женщина и 29 (58,0%) мужчин). Всем пациентам была выполнена магнитно-резонансная томография органов малого таза.

Результаты. Чувствительность магнитно-резонансной томографии в диагностике основного свищевого хода составила 100%. В отношении добавочного свищевого хода чувствительность магнитно-резонансной томографии составила 91,7%, специфичность – 94,3%. Чувствительность магнитно-резонансной томографии в диагностике абсцессов при хроническом парапроктите составила 82,6%, специфичность – 95,2%, в визуализации внутреннего свищевого отверстия – 95,5 и 80,0% соответственно, в диагностике наружных свищевых отверстий – 91,7% и 100,0% соответственно. При анализе отдельных МР-режимов сканирования статистически значимых различий между ними выявлено не было ($p < 0,05$).

Выводы. Магнитно-резонансная томография имеет высокую диагностическую эффективность в диагностике криптогенных свищей прямой кишки. Сравнение

диагностической информативности отдельных режимов сканирования не выявило между ними статистически значимых различий.

Ключевые слова: магнитно-резонансная томография, свищи прямой кишки, классификация, диффузионно-взвешенное изображение.


Ссылка для цитирования: Шелыгин Ю.А., Елигулашвили Р.Р., Зароднюк И.В., Костарев И.В., Черножукова М.О. Применение магнитно-резонансной томографии у больных хроническим парапроктитом (предварительные результаты). *Медицинская визуализация*. 2017; 21 (1): 75–84.

DOI: 10.24835/1607-0763-2017-1-75-84.

Aim. Investigation of possibilities of magnetic resonance imaging as a whole, as well as different modes of MR scanning (without intravenous contrast, with intravenous contrast, with the use of diffusion-weighted imaging) in the diagnosis of cryptogenic fistulas of the rectum.

Materials and methods. In the study were included 50 patients with cryptogenic fistulas of the rectum (21 women and 29 men). All patients underwent magnetic resonance imaging of the pelvic organs.

Results. The sensitivity of MRI in the diagnosis of the primary fistulas was 100%. With regard to secondary fistulas MRI sensitivity was 91.7%, specificity was 94.3%. The sensitivity of MRI in the diagnosis of chronic abscesses para-



proctitis was 82.6%, specificity was 95.2%. The sensitivity of the method in the visualization of internal opening was 95.5%, specificity was 80.0%. The sensitivity of the method in the diagnosis of external openings was 91.7% and specificity was 100%. In the analysis of separates MR scanning mode we didn't find statistically significant differences between them ($p < 0.05$).

Conclusions. Magnetic resonance imaging has a high diagnostic efficacy in the diagnosis of cryptogenic perianal fistulas. We didn't find statistically significant differences between MR scanning modes.

Key words: magnetic resonance imaging, perianal fistulas, classification, diffusion-weighted MR imaging.

Recommended citation: Shelygin Y.A., Eligulashvili R.R., Zarodnyuk I.V., Kostarev I.V., Chernozhukova M.O. The Use of Magnetic Resonance Imaging in Patients with Chronic Paraproctitis (Preliminary Results). *Medical visualization*. 2017; 21 (1): 75–84. DOI: 10.24835/1607-0763-2017-1-75-84.

Введение

Хронический парапроктит (свищ прямой кишки) – хронический воспалительный процесс в анальной крипте, межсфинктерном пространстве и параректальной клетчатке, сопровождающийся формированием свищевого хода. Пораженная крипта при этом является внутренним отверстием свища и обуславливает криптогенное его происхождение (криптогенный свищ прямой кишки). Согласно статистическим данным, около 95% больных со свищами прямой кишки связывают начало заболевания с перенесенным острым парапроктитом [1]. В 30–50% случаев после острого парапроктита формируется свищ прямой кишки [2]. Простое вскрытие и дренирование абсцесса без ликвидации входных ворот инфекции приводит к постоянному инфицированию параректальных тканей из

просвета кишки, гнойный ход окружается стенкой из соединительной ткани – происходит постепенное формирование свища. Свищевой ход открывается наружным свищевым отверстием на коже перианальной области, промежности, ягодичной области, во влагалище или заканчивается слепо в мягких тканях – неполный внутренний свищ. При недостаточно хорошем дренировании по ходу свища могут формироваться инфильтраты и гнойные полости.

Распространенность свищей прямой кишки составляет 6–12 случаев на 100 000 человек [3]. Мужчины болеют чаще женщин, соотношение варьирует от 2 : 1 до 7 : 1. Наиболее часто страдает взрослое население в возрасте от 30 до 50 лет, что обуславливает социальную значимость данного заболевания [4, 5].

Первичная диагностика свищей прямой кишки включает сбор анамнестических данных, осмотр и пальпацию перианальной области, ректальное пальцевое исследование, зондирование свищевого хода, пробу с красителем, аноскопию, ректороманоскопию [6, 7]. Вместе с тем применение только этих методов в большинстве случаев не дает полного представления об особенностях хода свища, наличии дополнительных свищевых ходов, абсцессов, выявление которых крайне важно для успешного хирургического лечения и снижения риска возникновения рецидива болезни. Особые диагностические сложности возникают при наличии неполного внутреннего свища прямой кишки и отсутствии наружного свищевого отверстия.

Для детальной оценки свищей прямой кишки в настоящее время применяют эндоректальное ультразвуковое исследование и магнитно-резонансную томографию (МРТ).

Для корреспонденции*: Елигулашвили Реваз Рамазович – 123423 Москва, ул. Саяма Адила, д. 2. ФГБУ “Государственный научный центр колопроктологии им. А.Н. Рыжих” МЗ РФ. Тел.: 8-909-939-68-04. E-mail: revaz-el@yandex.ru

Шельгин Юрий Анатольевич – член-корр. РАН, директор ФГБУ “Государственный научный центр колопроктологии им. А.Н. Рыжих” МЗ РФ; заведующий кафедрой колопроктологии Российской медицинской академии последипломного образования, Москва; **Елигулашвили Реваз Рамазович** – младший научный сотрудник отдела рентгенодиагностики, компьютерной и магнитно-резонансной томографии ФГБУ “Государственный научный центр колопроктологии им. А.Н. Рыжих” МЗ РФ, Москва; **Зароднюк Ирина Владимировна** – доктор мед. наук, руководитель отдела рентгенодиагностики, компьютерной и магнитно-резонансной томографии ФГБУ “Государственный научный центр колопроктологии им. А.Н. Рыжих” МЗ РФ, Москва; **Костарев Иван Васильевич** – канд. мед. наук, старший научный сотрудник отделения общей и реконструктивной колопроктологии ФГБУ “Государственный научный центр колопроктологии им. А.Н. Рыжих” МЗ РФ, Москва; **Черножукова Марина Олеговна** – аспирант отделения общей колопроктологии с группой изучения семейного аденоматоза толстой кишки ФГБУ “Государственный научный центр колопроктологии им. А.Н. Рыжих” МЗ РФ, Москва.

Contact*: Revaz R. Eligulashvili – Salyama Adilya str., 2, 123423 Moscow, Russia. State Scientific Centre of Coloproctology. Phone: +7-909-939-68-04. E-mail: revaz-el@yandex.ru

Yury A. Shelygin – professor, corresponding member of the Academy of Sciences, director of State Scientific Centre of Coloproctology; Head of Coloproctology department of Russian Medical Academy of Postgraduate Education, Moscow; **Revaz R. Eligulashvili** – junior researcher of Department of X-ray, computed and magnetic resonance imaging of State Scientific Centre of Coloproctology, Moscow; **Irina V. Zarodnyuk** – doct. of med. sci., Head of the department of radiology, computed and magnetic resonance imaging of State Scientific Centre of Coloproctology, Moscow; **Ivan V. Kostarev** – cand. of med. sci., senior researcher of Department of General and Reconstructive coloproctology of State Scientific Centre of Coloproctology, Moscow; **Marina O. Chernozhukova** – Resident of the Department of General coloproctology of State Scientific Centre of Coloproctology, Moscow.




Таблица 1. Протокол МР-сканирования пациентов с диагнозом свищ прямой кишки

MPT	T2W_TSE_sag	T2W_TSE_cor	T2W_TSE_ax	T2W_SPIR	DWI	T1W_FS_post contr (sag/cor/ax)
FOV, mm	240 × 240 × 132	180 × 180 × 86	180 × 180 × 82	200 × 200 × 140	261 × 261 × 99	270 × 215 × 105
Voxel, mm	0,75 × 0,75 × 3	0,7 × 0,7 × 3	0,7 × 0,7 × 3	0,8 × 0,8 × 4	2,32 × 2,34	1,05 × 1,04 × 2,5
Matrix, mm	320 × 320	256 × 256	256 × 256	252 × 248	112 × 112	256 × 207
Gap, mm	0,3	0,3	0,3	0,4	1	0
Slices, mm	40	26	26	34	20	42

Применение МРТ при свищах прямой кишки обусловлено такими несомненными достоинствами метода, как высокая мягкотканная контрастность, отсутствие ионизирующего излучения, неинвазивность и хорошее пространственное разрешение [8–12]. Вместе с тем, по данным литературы, диагностическая информативность МР-исследования у больных со свищами прямой кишки изучалась на небольшом количестве клинических случаев (от 26 до 50 человек) и на сегодняшний день не до конца разработан оптимальный МР-протокол сканирования [13, 14]. Наибольший интерес представляет определение значения внутривенного контрастирования и диффузионно-взвешенных изображений (ДВИ, DWI) в диагностике свищей прямой кишки. Однозначного мнения по этому вопросу в настоящее время нет.

Цель исследования

Оценить возможности МРТ в целом, а также различных режимов МР-сканирования (без внутривенного контрастирования, с внутривенным контрастированием, с применением ДВИ) в диагностике криптогенных свищей прямой кишки.

Материал и методы

В исследование включено 50 пациентов с первичными криптогенными свищами прямой кишки – 21 (42%) женщина и 29 (58%) мужчин. Средний возраст больных составил 44 ± 10 лет.

Всем больным была выполнена МРТ малого таза с применением последовательностей, приведенных в табл. 1. Исследования проводили на МР-томографе Philips Achieva 1,5 Тл с использованием 16-канальной натальной катушки.

МР-исследование выполнено с внутривенным контрастированием у 40 (80,0%) больных, без него из-за противопоказаний – у 10 (20,0%). В качестве внутривенного контрастного вещества использовался раствор гадопентетата димеглумина в стандартной дозировке 0,1 ммоль/кг. Сканирование в режиме DWI проведено у 47 (94,0%) пациентов. Все исследования были проанализированы одним врачом.

Выявленные свищевые ходы систематизированы согласно классификации, принятой в ФГБУ “ГНЦ колопроктологии им. А.Н. Рыжих” Минздрава России (рис. 1) [1, 2]:

- интрасфинктерный свищ прямой кишки (свищевой ход проходит в межсфинктерном пространстве и не вовлекает наружный сфинктер);
- транссфинктерный свищ прямой кишки (свищевой ход вовлекает любую порцию наружного сфинктера);
- экстрасфинктерный свищ прямой кишки (свищевой ход “огибает” наружный сфинктер, вовлекая пуборектальную петлю или леватор).

Для локализации внутреннего свищевого отверстия по данным МРТ использовали принятый в хирургической практике “условный циферблат” (рис. 2) [9]. Всем пациентам, вошедшим в наше исследование, выполнены оперативные вмешательства, характер и объем которых определялся данными предоперационного обследования и интраоперационной ревизии: иссечение свищевого хода, иссечение свищевого хода со вскрытием абсцесса, проведение дренирующей латексной лигатуры.

Данные интраоперационной ревизии сопоставлены с результатами предоперационного МРТ-исследования по следующим критериям: основной свищевой ход, дополнительные свищевые хо-

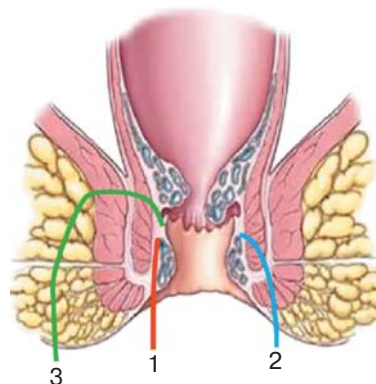


Рис. 1. Типы свищей прямой кишки. 1 – интрасфинктерный свищ прямой кишки; 2 – транссфинктерный свищ прямой кишки; 3 – экстрасфинктерный свищ прямой кишки.




Таблица 2. Диагностическая эффективность различных МР-режимов сканирования в выявлении основного свищевого хода

MPT	Чувствительность, %	Специфичность, %	ППЦ, %	ОПЦ, %	Точность, %
T2w	98,0	–	94,9	–	98,0
T2 SPIR	92,0	–	100	–	92,0
T1 post contr	100	–	100	–	100
DWI	97,9	–	100	–	97,9

Примечание. Здесь и в табл. 5, 7–9: ППЦ – положительная прогностическая ценность, ОПЦ – отрицательная прогностическая ценность.

Таблица 3. Тип свища прямой кишки по данным интраоперационной ревизии и МРТ

Тип свища	Интраоперационная ревизия абс. (%)	МРТ абс. (%)
Транссфинктерный	28 (56%)	27 (55%)
2 трансфинктерных + 1 интрасфинктерный*	1 (2%)	1 (2%)
Экстрасфинктерный	13 (26%)	13 (26%)
Экстрасфинктерный + интрасфинктерный*	1 (2%)	1 (2%)
Экстрасфинктерный + трансфинктерный*	1 (2%)	1 (2%)
Интрасфинктерный	6 (12%)	7 (13%)
Всего	50 (100%)	50 (100%)

* От одного внутреннего свищевого отверстия отходит несколько свищевых ходов.

ды, абсцессы, внутреннее и наружное свищевые отверстия.

По выбранным критериям определены чувствительность, специфичность, положительная прогностическая ценность, отрицательная прогностическая ценность для МРТ в целом и отдельно для каждого режима МР-сканирования.

Статистическая обработка материала производилась с помощью математического пакета Statistica for Windows, Release 10.0 (Statistica) на основе базы данных, созданной в программе Excel.

Рассчитывали абсолютные и относительные частоты, среднее значение и его 95% доверительные границы, ошибку среднего, а также медианы и пределы колебания показателя. Оценку различий проводили непараметрическим критерием χ^2 ,

для малых выборок – точным критерием Фишера. Рассчитывали точное значение p (различия считали достоверными при $p \leq 0,05$).

При выборе статистических процедур учитывались методологические требования Международного конгресса по гармонизации GGP “Статистические принципы для клинических исследований” (1998) [16].

Результаты и их обсуждение

Основной свищевой ход при предоперационной МРТ был визуализирован у всех 50 пациентов. Чувствительность, положительная прогностическая ценность, точность метода в целом составили 100%. Анализ отдельных МР-режимов сканирования также показал высокую чувствительность метода, которая колебалась от 92,0 до 100,0% и была максимальной на Т1 постконтрастных изображениях (табл. 2). Статистически значимых различий между разными режимами сканирования мы не выявили ($p > 0,05$).

Тип свищевого хода в соответствии с классификацией, принятой в ФГБУ “ГНЦ колопроктологии им. А.Н. Рыжих” Минздрава России, был верно определен у 49 из 50 больных и лишь в одном наблюдении трансфинктерный свищ ошибочно расценили как интрасфинктерный (табл. 3). Таким образом, чувствительность МРТ в определении типа свищевого хода составила 98,0%.

Помимо свищевого хода, на дооперационном этапе важно визуализировать структуру анального канала: внутренний сфинктер, наружный сфин-

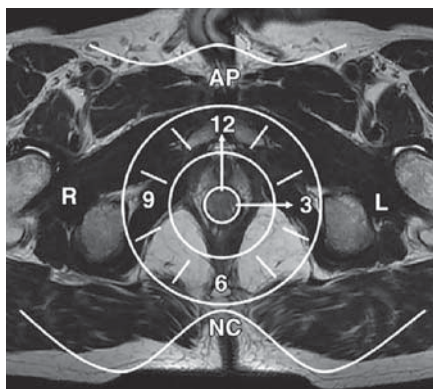


Рис. 2. Условный циферблат при оценке МР-изображения.

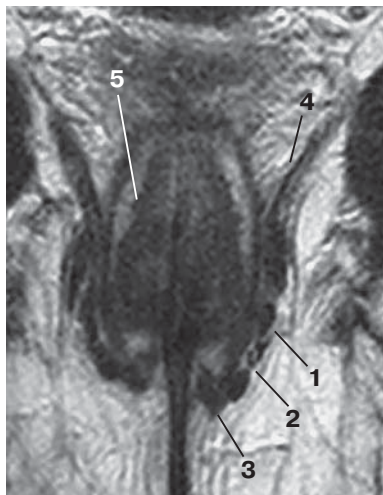


Рис. 3. Строение анального канала, T2-взвешенное МР-изображение, коронарная проекция. 1 – глубокая порция наружного сфинктера; 2 – поверхностная порция наружного сфинктера; 3 – подкожная порция наружного сфинктера; 4 – леватор; 5 – внутренний сфинктер.

ктер, межсфинктерное пространство, леватор (рис. 3). Именно это позволяет правильно определить вид свища и оценить его взаимоотношение с различными порциями наружного сфинктера (подкожная порция, поверхностная порция, глубокая порция) (рис. 4).

Степень вовлечения наружного сфинктера по данным МРТ и интраоперационной ревизии совпала у 40 (80,0%) больных, расхождение в оценке порций сфинктера, через которые проходил свищевой ход, отмечено в 10 (20,0%) наблюдениях

(табл. 4). По нашим данным, чувствительность МРТ в определении вовлеченной порции наружного сфинктера при свищах прямой кишки составила 80,0%.

Помимо основного свищевого хода, у 11 (22%) пациентов при МРТ были выявлены добавочные свищевые ходы. У одного пациента мы не смогли визуализировать добавочный свищевой ход, обнаруженный при интраоперационной ревизии. Этот ложноотрицательный случай мы связываем с малым диаметром добавочного свищевого хода, что затруднило его дифференцировку от основного свищевого хода. В отношении добавочного свищевого хода чувствительность МРТ составила 91,7%, специфичность 94,3%, положительная прогностическая ценность 84,6%, отрицательная прогностическая ценность 97,3%, точность 94,0%. Различные режимы сканирования продемонстрировали сопоставимые диагностические показатели и статистически значимых различий между ними выявлено не было (табл. 5).

Осложнения в виде абсцессов диагностированы при МРТ у 25 (50,0%) пациентов и при сопоставлении с данными интраоперационной ревизии отмечено 5 ложноотрицательных результатов (3 ишиоанальных и 2 межсфинктерных абсцесса) и 1 ложноположительный результат (интрасфинктерный абсцесс) (табл. 6). Межсфинктерные абсцессы были пропущены ввиду их малых размеров (менее 0,3 см). Ишиоанальные абсцессы по данным МРТ ошибочно приняты за локальное расширение основного свищевого хода в ишиоанальной клетчатке.

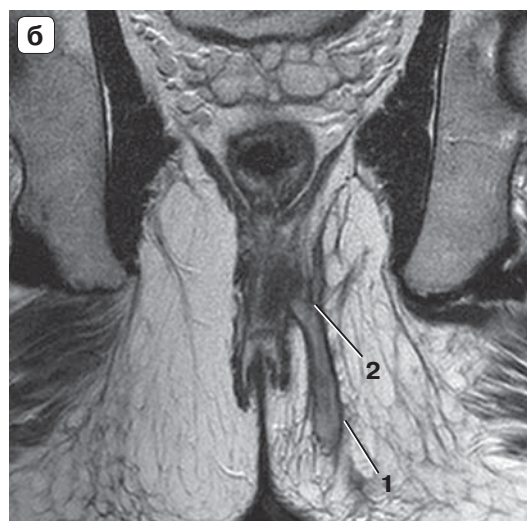
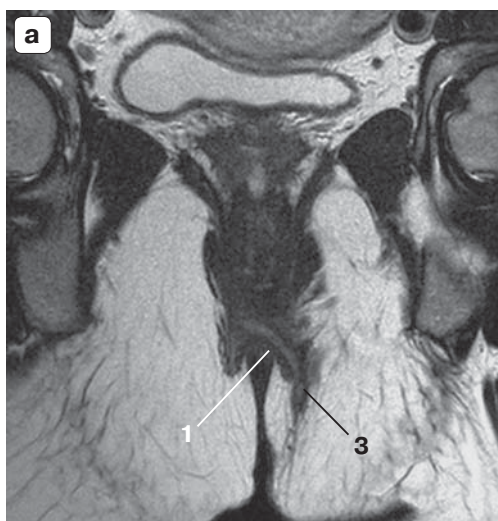


Рис. 4. Транссфинктерные свищи прямой кишки, МР-изображения. а – T2-взвешенное изображение, коронарная проекция; б – T2- взвешенное изображение, коронарная проекция. 1 – свищевой ход; 2 – вовлечение глубокой порции наружного сфинктера; 3 – вовлечение поверхностной порции наружного сфинктера.




Таблица 4. Расхождение данных МРТ и интраоперационной ревизии в оценке вовлечения порций наружного сфинктера

Вовлеченная порция наружного сфинктера		Число расхождений
по данным МРТ	при интраоперационной ревизии	
Глубокая	Поверхностная	1
Глубокая	Поверхностная/подкожная	1
Глубокая/поверхностная	Глубокая	1
Нет	Подкожная	1
Поверхностная	Глубокая/поверхностная	1
Поверхностная	Поверхностная/подкожная	2
Подкожная	Поверхностная/подкожная	3
Всего		10

Таблица 5. Сравнение различных МР-режимов сканирования по диагностической эффективности и коэффициенту Фишера при добавочных свищевых ходах

МРТ	N	Чувствительность, %	Специфичность, %	ППЦ, %	ОПЦ, %	Точность, %	T2w	T2 SPIR	T1 post contr
T2w	50	91,7	94,7	84,6	97,3	94,0	–	–	–
T2 SPIR	50	91,7	94,7	84,6	97,3	94,0	p = 1,0	–	–
T1 post contr	40	90,9	93,1	83,3	96,4	92,5	p = 0,7034	p = 0,7034	–
DWI	47	91,7	94,3	84,6	97,1	93,6	p = 0,8590	p = 0,8590	p = 0,8357

Таблица 6. Локализация и количество абсцессов по данным интраоперационной ревизии и МРТ

Абсцесс	По данным интраоперационной ревизии абс. (%)	По данным МРТ абс. (%)
Ишиоанальный	9 (31,0%)	6 (24,0%)
Ишиоанальный + пельвиоректальный	6 (21,0%)	6 (24,0%)
Интрасфинктерный	7 (25,0%)	6 (24,0%)
Пельвиоректальный	4 (14,0%)	4 (16,0%)
Подслизистый	1 (3,0%)	1 (4,0%)
В ректовагинальной перегородке	1 (3,0%)	1 (4,0%)
Ишиоанальный + пельвиоректальный + в мошонке	1 (3,0%)	1 (4,0%)
Всего	29 (100%)	25 (100%)

Из 11 пельвиоректальных затеков только 3 распространялись непосредственно в ретроректальное пространство и параректальную клетчатку, остальные 8 случаев были ограничены межмышечным пространством на уровне пуборектальной петли (рис. 5).

Чувствительность МРТ в диагностике абсцессов при хроническом парапроктите составила 82,6%, специфичность – 95,2%, положительная прогностическая ценность – 96,0%, отрицательная прогностическая ценность – 80,0%, точность – 88,0%. Мы не выявили статистически значимых различий в диагностической информативности различных режимов сканирования при этом осложнении (табл. 7).

Внутреннее свищевое отверстие при МРТ-исследовании выявлено у 44 (88,0%) пациентов,

при этом определена локализация согласно “условному циферблату” и уровень расположения в прямой кишке. При этом в 4 случаях при интраоперационной ревизии связи свищевого хода с просветом прямой кишки выявлено не было. Еще у 2 пациентов отмечался ложноотрицательный результат и в 1 случае ложноположительный. Чувствительность метода составила 95,5%, специфичность – 80,0%, положительная прогностическая ценность – 97,7%, отрицательная прогностическая ценность – 66,7%, точность – 94,0%. При анализе отдельных режимов сканирования наилучшие результаты в диагностике внутренних свищевых отверстий отмечены при применении T1-постконтрастного исследования и T2-взвешенных изображений (ВИ). Однако статистически

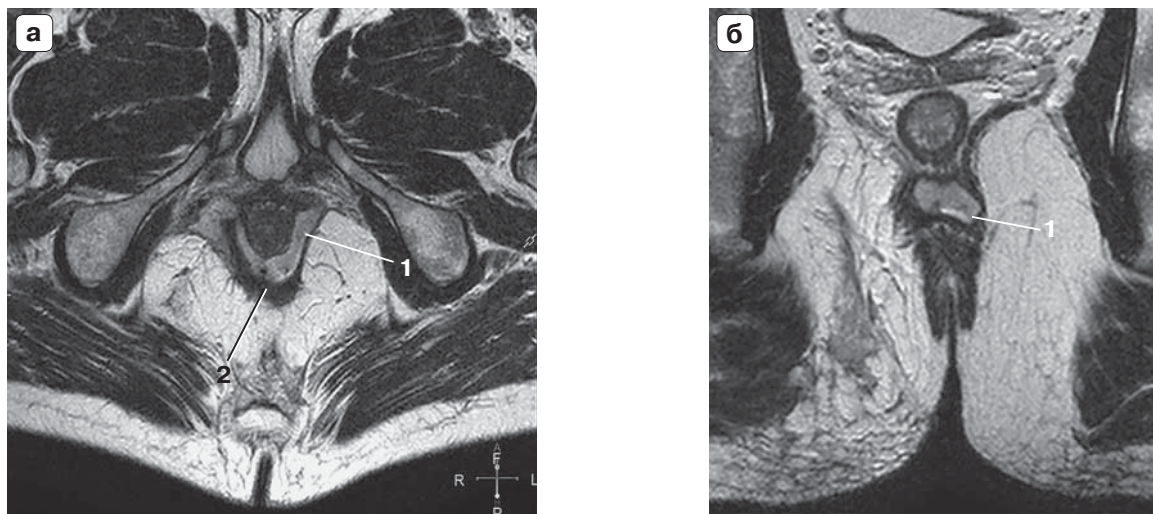



Рис. 5. Межмышечный затек на уровне пуборектальной петли, МР-изображения. а – T2-взвешенное изображение, аксиальная проекция; б – T2-взвешенное изображение, коронарная проекция. 1 – межмышечный затек на уровне пуборектальной петли; 2 – пуборектальная петля.

значимых различий между различными режимами сканирования мы не выявили (табл. 8).

MPT показала высокую информативность в выявлении наружных свищевых отверстий, что особенно актуально при невозможности проведения детального осмотра перианальной области. Чувствительность метода составила 91,7%, специфичность – 100,0%, положительная прогностическая ценность – 100,0%, отрицательная прогностическая ценность – 82,3%, точность – 94,0%. Наилучшие показатели отмечены при применении T1-постконтрастной последовательности, однако статистически значимых преимуществ этого режи-

ма сканирования в диагностике наружных свищевых отверстий наше исследование не выявило (табл. 9).

Свищи прямой кишки являлись неполными внутренними у 14 (28%) пациентов, что составило 28% из всей выборки больных. Из них было 6 интрасфинктерных, 6 трансфинктерных и 2 экстрафинктерных свищевых хода (рис. 6). Неполные внутренние свищи прямой кишки вызывают у хирургов наибольшие диагностические сложности. Отсутствие наружного свищевого отверстия не позволяет выполнить зондирование свищевого хода, пробу с красителем и фистулографию, что

Таблица 7. Сравнение различных МР-режимов сканирования по диагностической эффективности и коэффициенту Фишера при параректальных абсцессах

MPT	N	Чувствительность, %	Специфичность, %	ППЦ, %	ОПЦ, %	Точность, %	T2w	T2 SPIR	T1 post contr
T2w	50	82,8	95,2	96,0	80,0	88,0	–	–	–
T2 SPIR	50	82,8	95,2	96,0	80,0	88,0	p = 1,0	–	–
T1 post contr	40	84,8	100,0	100	77,8	90,0	p = 0,5545	p = 0,5545	–
DWI	47	82,1	100,0	100	79,2	89,4	p = 0,9839	p = 0,9839	p = 0,5715

Таблица 8. Сравнение отдельных МР-режимов сканирования по диагностической эффективности и коэффициенту Фишера в выявлении внутренних свищевых отверстий

MPT	N	Чувствительность, %	Специфичность, %	ППЦ, %	ОПЦ, %	Точность, %	T2w	T2 SPIR	T1 post contr
T2w	50	82,62	60,0	94,9	27,3	80,0	–	–	–
T2 SPIR	50	73,3	60,0	94,3	20,3	72,0	p = 0,8930	–	–
T1 post contr	40	91,4	40,0	91,4	40,0	85,0	p = 0,7823	p = 0,6907	–
DWI	47	76,2	20,0	88,9	9,1	70,2	p = 0,4036	p = 0,3464	p = 0,5725



Таблица 9. Сравнение отдельных МР-режимов сканирования по диагностической эффективности и коэффициенту Фишера в выявлении наружных свищевых отверстий

MPT	N	Чувствительность, %	Специфичность, %	ППЦ, %	ОПЦ, %	Точность, %	T2w	T2 SPIR	T1 post contr
T2w	50	86,1	100	100	72,2	89,8	–	–	–
T2 SPIR	50	86,1	100	100	72,2	89,8	p = 0,8930	–	–
T1 post contr	40	92,8	100	100	84,6	94,8	p = 0,7823	p = 0,6907	–
DWI	47	77	100	100	55	80,4	p = 0,4036	p = 0,3464	p = 0,5725

затрудняет для хирурга адекватную оценку распространенности процесса [6]. Одним из преимуществ МРТ является методика проведения исследования, которая не требует необходимости введения в просвет свищевого хода и прямой кишки контрастного препарата. Вследствие этого наличие или отсутствие наружного свищевого отверстия не влияет на диагностическую эффективность метода.

Таким образом, проведенное исследование продемонстрировало высокую диагностическую информативность МРТ при хроническом парапроктите, как в выявлении основного свищевого хода (чувствительность 100%), так и добавочных свищевых ходов (чувствительность 91,7%, специфичность 94,3%), абсцессов (чувствительность 82,6%, специфичность 95,2%), внутреннего (чувствительность 95,5%, специфичность 80,0%) и наружного свищевых отверстий (чувствительность 91,7%, специфичность 100,0%). Детальная визуализация структур анального канала, сфинктерного аппарата прямой кишки, леватора, клет-

чаточных пространств таза дает возможность получить точную топографо-анатомическую характеристику основного свищевого хода, а также добавочных свищевых ходов и абсцессов. Это особенно важно для выбора объема и вида хирургического лечения.

Приведенные данные получены нами при исследовании однородной группы пациентов с хроническим парапроктитом. Внимание к этому заболеванию обусловлено тем обстоятельством, что в клинической практике врачи чаще всего имеют дело со свищами прямой кишки именно криптогенного происхождения, хирургическое лечение которых имеет свои особенности. Подавляющее же число публикаций, посвященных МР-диагностике свищей прямой кишки, рассматривают разнородные группы больных со свищами различной этиологии (криптогенные свищи, свищи прямой кишки и перианальной области при болезни Крона, свищи после лучевой терапии) [10, 12–14]. Авторы этих исследований сообщают о высокой диагностической информативности МРТ при сви-

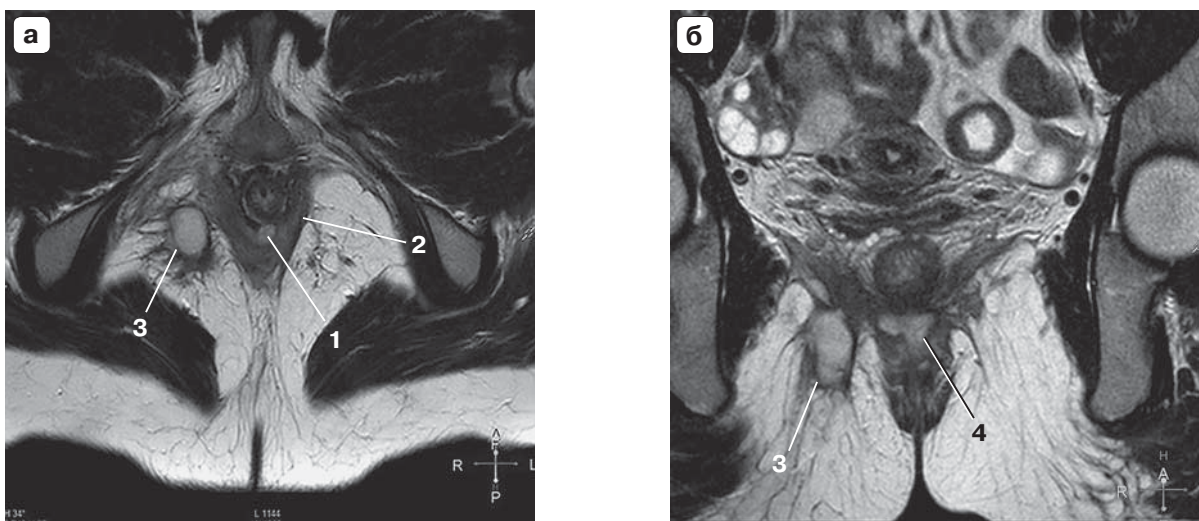



Рис. 6. Неполный внутренний экстрасфинктерный свищ прямой кишки с абсцессом на уровне пуборектальной петли и ишиоанальным затеком, МР-изображения. а – Т2-взвешенное изображение, аксиальная проекция; б – Т2-взвешенное изображение, коронарная проекция. 1 – внутреннее свищевое отверстие; 2 – пуборектальная петля; 3 – ишиоанальный абсцесс; 4 – межмышечный абсцесс на уровне пуборектальной петли.



щам прямой кишки. Так, по данным S. Kulvinder и соавт., чувствительность и специфичность метода составили: 95,56 и 80,0% для основного свищевого хода и 87,50, 95,24% для абсцессов. Высокая чувствительность МРТ отмечена исследователями также в визуализации вторичных свищевых ходов – 93,75%, а также в определении точной локализации внутреннего свищевого отверстия – 95,83% [12].

Несмотря на успехи МРТ в диагностике свищей прямой кишки, до сих пор не разработан оптимальный протокол сканирования. Проблема, прежде всего, касается целесообразности применения внутривенного контрастирования и диагностической ценности ДВИ.

Мы встретили лишь две публикации, в которых приведены данные сравнительного анализа диагностической эффективности различных режимов МР-сканирования при свищах прямой кишки. В одной из них авторы при исследовании 50 больных со свищами прямой кишки не выявили статистически значимых различий в информативности Т2ВИ и постконтрастных Т1ВИ с жироподавлением и пришли к выводу, что внутривенное контрастирование может быть исключено из протокола МР-исследования у первичных не оперированных больных со свищами прямой кишки [14]. Однако исследование N. Yildirim и соавт., в которое было включено 26 пациентов со свищами прямой кишки, показало, что для корректной оценки распространности процесса и выбора адекватного объема операции необходимо сочетание Т1ВИ без и с внутривенным контрастированием и Т2ВИ (или Т2 с жироподавлением) [13]. Сведения об использовании ДВИ в диагностике свищей прямой кишки мы встретили лишь в одной статье. Исследование доктора A. Dohan и соавт. проведено в 2013 г. и по их данным чувствительность ДВИ в диагностике свищей прямой кишки составляет 100% [16]. Однако в исследование было включено только 23 пациента и критерием правильной диагностики являлся результат “есть свищ” (положительный результат) и “нет свища” (отрицательный результат) без указания отдельных частей свищевого хода и дополнительных затеков.

В нашем исследовании при сравнении диагностической эффективности отдельных режимов МР-сканирования (Т2ВИ, Т2ВИ с жироподавлением, Т1ВИ с внутривенным контрастированием, ДВИ) мы не выявили между ними статистически значимых различий ($p > 0,05$), что позволяет поставить под сомнение целесообразность использования внутривенного контрастирования при криптогенных свищах прямой кишки. Применение ДВИ у наших пациентов не выявило диагности-


ческого преимущества ДВИ, которые обладают сопоставимой диагностической эффективностью с другими МР-режимами сканирования (Т2ВИ, Т2ВИ с жироподавлением). Однако мы считаем полученные нами данные предварительными ввиду малой мощности исследования, что требует его продолжения для определения оптимального протокола МР-исследования у пациентов с криптогенными свищами прямой кишки.

Выводы

1. МРТ имеет высокую диагностическую эффективность в диагностике криптогенных свищей прямой кишки.
2. Сравнение диагностической информативности различных режимов сканирования не выявило между ними статистически значимых различий.

Список литературы

1. Аминев А.М. Руководство по проктологии. В 4-х томах. Т. 3. М.: МИА, 1973: 163–345.
2. Дульцев Ю.В., Саламов К.Н. Парапроктит. М.: МИА, 1981: 52–74.
3. Воробьев Г.И. Основы колопроктологии. М.: МИА, 2006: 135–152.
4. Шельгин Ю.А., Благодарный Л.А. Справочник колопроктолога. М.: Литтера, 2012: 115–126.
5. Костарев И.В., Шельгин Ю.А., Титов А.Ю. Лечение свищей прямой кишки перемещенным лоскутом: устаревший подход или современный метод? *Колопроктология*. 2016; 1 (55): 6–15.
6. Ильканич А.Я., Дарвин В.В., Слепых Н.В., Барбашинов Н.А., Абубакиров А.С. Видеоассистированное лечение свищей прямой кишки: возможности применения и результаты лечения. *Колопроктология*. 2014; 2 (48): 20–22.
7. Полякова Н.А., Орлова Л.П., Тихонов А.А., Черножукова М.О. Сравнительная оценка ультразвукового и рентгенологического методов исследования в диагностике неполных внутренних свищей прямой кишки. *Колопроктология*. 2015; 1 (51): 46–51.
8. Ryan B.O., Mahmoud M.A., Ravi K.K. Rectal Imaging: Part 2, Perianal Fistula Evaluation on Pelvic MRI—What the Radiologist Needs to Know. *Am. J. Roentgenol.* 2012; 199 (1): 43–53.
9. Morris J., Spencer J.A., Ambrose N.S. MR imaging classification of perianal fistulas and its implications for patient management. *RadioGraphics*. 2000; 20 (3): 623–635.
10. Joyce M., Veniero J.C., Kiran R.P. Magnetic Resonance Imaging in the Management of Anal Fistula and Anorectal Sepsis. *Clin. Colon. Rectal. Surg.* 2008; 21: 213–219.
11. Criado J.M., García del Salto L., Rivas P.F. MR Imaging Evaluation of Perianal Fistulas: Spectrum of Imaging Features. *RadioGraphics*. 2012; 32: 175–194.
12. Елигулашвили Р.Р., Зароднюк И.В. Магнитно-резонансная томография в диагностике свищей прямой кишки (обзор литературы). *Колопроктология*. 2015; 2 (52): 49–56.
13. Yildirim N., Gökalp G., Öztürk E. Ideal combination of MRI sequences for perianal fistula classification and the



evaluation of additional findings for readers with varying levels of experience. *Diagn. Interv. Radiol.* 2012; 18: 11–19.

14. Kulvinder S., Navdeep S., Thukral C.L. Magnetic Resonance Imaging (MRI) Evaluation of Perianal Fistulae with Surgical Correlation. *J. Clin. Diagn. Res.* 2014; 8 (6): RC01–RC04.
15. ICH Guidelines. *Good Clin. Pract. J.* 1998; 5 (4): 27–37.
16. Dohan A., Eveno C., Oprea R. Diffusion-weighted MR imaging for the diagnosis of abscesscomplicating fistula-in-ano: preliminary experience. *Eur. Radiol.* 2014; 11 (24): 2906–2915.

References

1. Aminev A.M. Guide of proctology. In 4 vol. Vol. 3. M.: MIA, 1973: 163–345. (In Russian)
2. Dulcev Yu.V., Salamov K.N. Paraproctitis. M.: MIA, 1981: 52–74. (In Russian)
3. Vorobev G.I. Foundations of coloproctology. M.: MIA, 2006: 135–152. (In Russian)
4. Shelygin Y.A., Blagodarnyi L.A. Handbook of proctologist. M.: Littera, 2012: 115–126. (In Russian)
5. Kostarev I.V., Shelygin Y.A., Titov A.Y. Treatment of fistula in ano by advancement flap. Is it outdated or still modern approach? *Coloproctologiya.* 2016; 1 (55): 6–15. (In Russian)
6. Ilkanich A.Ya., Darvin V.V., Slepikh N.V., Barbashinov N.A., Abubakirov A.S. Video-assisted treatment of fistulas of the rectum: the possibility of applying and results of treatment. *Coloproctologiya.* 2014; 2 (48): 20–22. (In Russian)
7. Polyakova N.A., Orlova L.P., Tikhonov A.A., Chernozhukova M.O. Comparative evaluation of ultrasound and x-ray methods of examination in diagnostics in internal anal

incomplete fistulas. *Coloproctologiya.* 2015; 1 (51): 46–51. (In Russian)

8. Ryan B.O., Mahmoud M.A., Ravi K.K. Rectal Imaging: Part 2, Perianal Fistula Evaluation on Pelvic MRI—What the Radiologist Needs to Know. *Am. J. Roentgenol.* 2012; 199 (1): 43–53.
9. Morris J., Spencer J.A., Ambrose N.S. MR imaging classification of perianal fistulas and its implications for patient management. *RadioGraphics.* 2000; 20 (3): 623–635.
10. Joyce M., Veniero J.C., Kiran R.P. Magnetic Resonance Imaging in the Management of Anal Fistula and Anorectal Sepsis. *Clin. Colon. Rectal. Surg.* 2008; 21: 213–219.
11. Criado J.M., García del Salto L., Rivas P.F. MR Imaging Evaluation of Perianal Fistulas: Spectrum of Imaging Features. *RadioGraphics.* 2012; 32: 175–194.
12. Eligulashvili R.R., Zarodnyuk I.V. Magnetic resonance imaging in the diagnosis of fistula in ano (literature review). *Coloproctologiya.* 2015; 2 (52): 49–56. (In Russian)
13. Yıldırım N., Gökalp G., Öztürk E. Ideal combination of MRI sequences for perianal fistula classification and the evaluation of additional findings for readers with varying levels of experience. *Diagn. Interv. Radiol.* 2012; 18: 11–19.
14. Kulvinder S., Navdeep S., Thukral C.L. Magnetic Resonance Imaging (MRI) Evaluation of Perianal Fistulae with Surgical Correlation. *J. Clin. Diagn. Res.* 2014; 8 (6): RC01–RC04.
15. ICH Guidelines. *Good Clin. Pract. J.* 1998; 5 (4): 27–37.
16. Dohan A., Eveno C., Oprea R. Diffusion-weighted MR imaging for the diagnosis of abscesscomplicating fistula-in-ano: preliminary experience. *Eur. Radiol.* 2014; 11 (24): 2906–2915.

Поступила в редакцию 13.01.2017.
Принята к печати 18.01.2017.

Received on 13.01.2017.
Accepted for publication on 18.01.2017.