DOI: 10.24835/1607-0763-2017-1-13-19

Опыт применения контрастной сонографии в дифференциальной диагностике опухолевых образований печени

Агаева З.А.[1*], Авхадов Т.С.[2], Горбов Л.В.[1], Каранадзе Е.Н.[3]

[1] ФГБОУ ВО "Кубанский государственный медицинский университет" Минздрава России, Краснодар, Россия

[2] ГБУ "Республиканский онкодиспансер" Минздрава Чеченской республики, Грозный, Россия

[3] ГБУЗ "Краевая клиническая больница №2" ДЗ Краснодарского края, Краснодар, Россия

The Practice of Using Contrast Sonography for the Differential Diagnosis of Liver Neoplasms

Agaeva Z.A.[1*], Avhadov T.S.[2], Gorbov L.V.[1], Karanadze E.N.[3]

[1] Kuban State Medical University, Krasnodar, Russia

[2] National OncologyCenter, Grozny, Russia

[3] Regional clinical hospital №2, Krasnodar, Russia

Цель исследования: совершенствование дифференциальной диагностики доброкачественных опухолей печени и метастазов колоректального рака печени при ультразвуковом исследовании (УЗИ) с применением контрастной сонографии.

Материал и методы. Обследовано 92 пациента с опухолями печени (44 (47,8%) женщины и 48 (52,1%) мужчин) в возрасте от 41 года до 83 лет, в среднем 62,8 ± 2,64 года. УЗИ проводили в 3 этапа: I этап – УЗИ печени в В-режиме; II этап – УЗИ в В-режиме в сочетании с режимом цветового и энергетического картирования (ЦДК/ЭДК); III этап – контрастная сонография печени с контрастным препаратом SonoVue (Bracco Imaging SpA, Милан, Италия). По итогам обследования пациенты были по показаниям оперированы с морфологической верификацией диагноза либо образования были верифицированы по данным пункционной биопсии печени. В соответствии с морфологической верификацией образования для анализа были ретроспективно разделены на 2 основные группы: 1-я группа (n = 35 (38,0%)) – пациенты с доброкачественными образованиями печени: кавернозные гемангиомы печени – 17, гепатоцеллюлярные аденомы – 3, фокальная нодулярная гиперплазия печени – 5; 2-я группа (n = 57 (62,0%)) – пациенты с метастазами колоректального рака печени.

Результаты. При УЗИ в В-режиме в сочетании с ЦДК/ЭДК у пациентов 1-й группы (n = 35) с доброкачественными опухолями печени билобарное поражение имело место в 2 случаях, выявляли преимущественное поражение правой доли – в 28 (80,0%), одиночные (33 (94,3%) образования печени размерами от 2,5–4,5 см до конгломератов от 8–17 см в диаметре.

Во 2-й группе (n = 57) у пациентов с метастазами колоректального рака печени при УЗИ в В-режиме в сочетании с ЦДК/ЭДК преобладало билобарное метастатическое поражение (91,2%) с преимущественным поражением правой доли (84,21%), множественные метастазы (89,5%), размеры опухолевых узлов превышали 5 см в диаметре у 33 (57,8%) пациентов.

По результатам проведенной контрастной сонографии у пациентов 1-й группы (n = 35) с доброкачественными опухолями печени определялась задержка контраста в образовании в артериальную, портальную и позднюю фазы контрастирования. У пациентов 2-й группы (n = 57) с метастазами колоректального рака в печени в конце артериальной фазы наблюдали "вымывание" контрастного вещества на 16-й секунде – у 36 (63,1%) пациентов, на 23-й секунде – у 17 (29,8%) и на 26-й секунде – у 4 (7,0%) пациентов. В портальной и поздней фазах контрастирования у всех пациентов 2-й группы (100%) в месте локализации метастазов визуализировались анэхогенные округлые образования.

Заключение. 1. Комплексное 3-этапное УЗИ (В-режим, ЦДК/ЭДК и контрастная сонография) опухолей печени позволяет получить более полную информацию и дифференцировать доброкачественные и метастатические поражения печени.

2. При проведении контрастной сонографии доброкачественные опухоли печени "задерживают" контрастное вещество в артериальной, портальной и поздней

фазах контрастирования, а при метастазах в печени контрастное вещество “вымывается” уже в артериальной фазе контрастирования.

Ключевые слова: контрастная сонография, кавернозная гемангиома печени, гепатоцеллюлярная аденома, фокальная нодулярная гиперплазия печени, метастазы колоректального рака в печени.

Ссылка для цитирования: Агаева З.А., Авхадов Т.С., Горбов Л.В., Каранадзе Е.Н. Опыт применения контрастной сонографии в дифференциальной диагностике опухолевых образований печени. *Медицинская визуализация.* 2017; 21 (1): 13–19.
DOI: 10.24835/1607-0763-2017-1-13-19.

***

Purpose: to improve the differential diagnosis of benign liver rumors and the liver metastasis of colorectal cancer with the ultrasound using contrast sonography.

Materials and methods. There were evaluated 92 patients with liver neoplasms (44 (47.8%) women and 48 (52.2%) men) age 41 to 83, with a mean age of 62.8 ± 2.64. Ultrasound exam was carried out in three stages: I stage – liver ultrasound in B-mode, II stage – ultrasound in B-mode with addition of color Doppler imaging and power Doppler scanning, III stage – contrast liver sonography employing the contrast agent SonoVue (Bracco Imaging SpA, Milan, Italy). According to the results of the examination the patients were either surgically treated if there were indications, or the nature of the neoplasm was verified via the needle biopsy. Thus the patients formed two groups: I group (n = 35 (38.0%) – patients with benign liver neoplasms: cavernous hemangiomas – 17, hepatocellular adenomas – 3, focal modular hyperplasia of the liver – 5; II group (n = 57 (62.0%) – patients with metastasis of colorectal cancer.

Results. With the use of the ultrasound in B-mode with addition of color Doppler imaging and power Doppler scanning in patients from group I (n = 35) with benign tumors of the liver – bilobar involvement in 2 cases, right lobe involvement in 28 cases, left lobe involvement in 5 cases. There were found both solitary (in 33 cases) and multiple (in 2 cases) neoplasms ranging from 2.5–4.5 cm to conglomerates of 8–17 cm in diameter.

In group II (n = 57), in patients with colorectal cancer metastasis who had an ultrasound examination in B-mode with addition of color Doppler imaging and power Doppler scanning, bilobar metastatic (91.2%) involvement of the liver prevailed over the monolobar, notably right lobe (84.21%) involvement was more frequent. Multiple metastasis were encountered more often (89.5%) then solitary. At the moment of metastatic liver disease discovery the size of the tumor nodules was over 5 cm in diameter in 33 (57.8%) patients.

According to the results of contrast sonography in patients of group I (n = 35) with benign tumors of the liver, there was detected a prolonged enhancement of the neoplasm in the arterial, portal and delayed phases of enhancement. In patients of group II (n = 57) with metastasis of colorectal cancer to the liver, in the end of arterial phase there was noted a “washing out” of the contrast agent by 16th second – in 36 (63.1%) of the patients, by 23th second – in 17 (29.8%) and by the 26th second – in 4 (7.0%) of the patients. In portal and delayed phase of the enhancement all of the group II patients (100%) at the site of the metastasis there were located anechogenic round foci.

Conclusions. 1. Complex 3-stage ultrasound examination (B-mode, color Doppler imaging and power Doppler scanning, contrast sonography) of the liver neoplasms allows to get a more detailed information and differentiate benign and metastatic disease of the liver;

2. During contrast sonography the benign liver tumors “keep” the contrast gent during the arterial, portal and delayed enhancement phases, but with metastasis in liver the contrast agent gets “washed out” already in the arterial phase of enhancement.

Key words: contrast sonography, liver hemangioma, hepatocellular adenoma of the liver, focal nodular hyperplasia, metastases of colorectal cancer.

Recommended citation: Agaeva Z.A., Avhadov T.S., Gorbov L.V., Karanadze E.N. The Practice of Using Contrast Sonography for the Differential Diagnosis of Liver Neoplasms. *Medical visualization.* 2017; 21 (1): 13–19. DOI: 10.24835/1607-0763-2017-1-13-19.

***

Введение

Несмотря на определенный прогресс в выявлении опухолевых поражений в паренхиме печени, дифференциальная диагностика доброкачественных и злокачественных образований в печени остается одной из сложнейших проблем современной лучевой диагностики [1]. Опухолевые поражения печени достаточно широко распространены – они диагностируются у 5% обследованных во время популяционных исследований и у почти 25% пациентов специализированных гастроэнтерологических отделений [2]. Способ диагностики

Для корреспонденции*: Агаева Зоя Абуевна –350063 Краснодар, ул. Седина, 4. Кубанский государственный медицинский университет, кафедра лучевой диагностики. Тел.: 8-952-822-56-56. E-mail: Zoya466@mail.ru

Агаева Зоя Абуевна – доктор мед. наук, профессор кафедры лучевой диагностики ФГБОУ ВО “Кубанский государственный медицинский университет” МЗ РФ, Краснодар; **Авхадов Тимур Султанович** – врач отделения ультразвуковой диагностики ГБУ “Республиканский онкодиспансер” МЗ Чеченской республики, Грозный; **Горбов Леонид Валентинович** – канд. мед. наук, доцент кафедры нормальной анатомии ФГБОУ ВО “Кубанский государственный медицинский университет” МЗ РФ, Краснодар; **Каранадзе Елена Николаевна** – канд. мед. наук, заведующая отделением лучевой диагностики ГБУЗ “Краевая клиническая больница №2” ДЗ Краснодарского края, Краснодар.

Contact*: Zoya A. Agaeva –350063, Krasnodar, Sedin str., 4. Kuban State Medical University, Radiology Department. Phone: 8-952-822-56-56. E-mail: Zoya466@mail.ru

Zoya A. Agaeva – doct. of med. sci., professor of the chair of radiology department of Kuban State Medical University, Krasnodar; **Timur S. Avkhadov** – the doctor of the ultrasound department of Republican oncology center, Grozny; **Leonid V. Gorbov** – cand. of med. sci., asociate Professor of Normal anatomy department of Kuban State Medical University, Krasnodar; **Elena N. Karanadze** – cand. of med. sci., the head of the radiology department of Regional clinical hospital №2, Krasnodar, Russia.

опухолевых новообразований печени зависит от условий и возможностей лечебного учреждения, а также от клинической оценки состояния пациента. Диагностика и оценка опухолевых изменений в печени, особенно новообразований более 3 см в диаметре, сопряжены с большими трудностями: разнообразием заболеваний, сопровождающихся очаговой патологией печени; возможным сочетанием доброкачественных и злокачественных изменений в образовании, отсутствием патогномоничных признаков. Поэтому попытки повысить эффективность дифференциальной диагностики опухолевых поражений печени ультразвуковыми методами исследования представляются важными [3]. До недавнего времени ультразвуковой метод исследования был единственным, в котором не рассматривалось применение контрастных препаратов. Использование эхоконтрастирования открывает новые горизонты в ультразвуковой диагностике, позволяя повысить его эффективность и информативность, предоставляя во многом уникальную диагностическую информацию [4]. За рубежом контрастные препараты в ультразвуковой диагностике успешно используются уже более 10 лет. Их успешно применяют в странах Европы, Азии и Америки [5]. С помощью УЗ-ангиографии можно неинвазивно визуализировать различные сосудистые структуры и получить ранее не доступную для стандартного ультразвукового исследования (УЗИ) в В-режиме информацию. Так, цветовое допплеровское картирование (ЦДК) в 90-е годы прошлого столетия считали уникальной неинвазивной методикой исследования сосудов [6]. Общеизвестно, что в очень мелких сосудах уловить различия в допплеровском сдвиге частот от медленно движущейся крови и движений стенки сосуда и окружающих тканей практически невозможно. Невозможность визуализации мелких и глубоко расположенных сосудов при обычных режимах сканирования стала основным недостатком этого метода. Устранить эту основную помеху помогли эхоконтрастные вещества, обеспечивающие усиление отраженного ультразвукового сигнала от элементов крови [7–10]. По данным мировой клинической практики, контрастная сонография показала свою высокую значимость при исследовании объемных процессов в печени [11]. Сегодня эхоконтрастные препараты активно внедряются в клиническую практику и обеспечивают возможность проведения контрастного усиления по аналогии с методиками контрастного усиления при компьютерной томографии (КТ) и магнитно-резонансной томографии (МРТ). Более того, информация, получаемая при эхоконтрастировании, сопоставима с информацией, получаемой при КТ- и МР-ангиографии, классической рентгеновской ангиографии, и в большинстве случаев ее бывает достаточно для установления правильного диагноза. Вместе с тем контрастная сонография обладает рядом преимуществ, в частности [8, 12, 13]:

– отсутствие лучевой нагрузки;

– отсутствие нефротоксичности (возможность применения вне зависимости от степени снижения функции почек);

– получение информации в режиме реального времени;

– точно показывает пул крови за счет особенности свойств ультразвукового контрастного препарата, которая состоит в том, что в отличие от препаратов, используемых при КТ и МРТ, ультразвуковые контрастные препараты не проникают в межклеточное пространство.

Таким образом, высокая частота встречаемости и разнообразие опухолей печени, недостаточная результативность применяемых ультразвуковых методов диагностики при данной патологии, необходимость повышения эффективности дифференциальной диагностики опухолевых поражений печени обусловливают актуальность разработки новых ультразвуковых методик с контрастированием и оценку их эффективности.

Цель исследования

Совершенствование дифференциальной диагностики доброкачественных опухолей печени и метастазов колоректального рака печени при УЗИ с применением контрастной сонографии.

Материал и методы

В Кубанском государственном медицинском университете на базе гастроэнтерологического отделения 2-й краевой больницы, а также в Республиканском онкологическом диспансере г. Грозного в период с 2014 по 2016 г. было обследовано 92 пациента: 44 (47,8%) женщины и 48 (52,1%) мужчин с опухолевыми новообразованиями печени в возрасте от 41 года до 83 лет, в среднем 62,8 ± 2,64 года.

По итогам обследования пациенты были по показаниям оперированы с морфологической верификацией диагноза либо образования были верифицированы по данным пункционной биопсии печени. В соответствии с морфологической верификацией образования для анализа были ретроспективно разделены на 2 основные группы:

1-я группа (n = 35 (38,0%)) – пациенты с доброкачественными образованиями печени: кавернозные гемангиомы печени – 17, гепатоцеллюлярные аденомы – 3, фокальная нодулярная гиперплазия печени – 5;

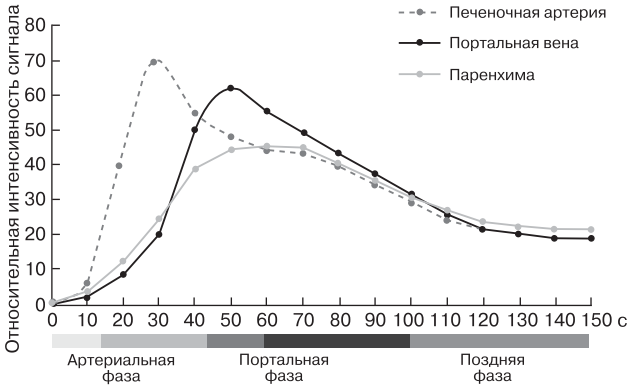

Фазы контрастирования печени при контрастной сонографии после внутривенного болюсного введения контрастного препарата SonoVue.

2-я группа (n = 57 (62,0%)) – пациенты с метастазами колоректального рака печени.

Обследование пациентов проходило в 3 этапа:

I этап – пациентам проводили стандартное УЗИ печени в В-режиме;

II этап – УЗИ в В-режиме в сочетании с режимом ЦДК/ЭДК;

III этап – выполняли сонографию печени с контрастным препаратом SonoVue (Bracco Imaging SpA, Милан, Италия).

Исследования проводили на УЗ-сканерах экспертного класса Philips Epiq 5G и Aixplorer (Super Sonic Imaging, Франция) с конвексным датчиком частотой 2,5–5 МГц по стандартной методике: натощак, в положении пациента лежа на спине и на левом боку, в проекции правой доли печени по среднеключичной линии, в проекции левой доли печени по средней линии тела с заведением правой руки за голову для расширения межреберных промежутков.

Проведение контрастной сонографии начинали с болюсной инъекции контрастного препарата в периферическую (локтевую) вену предплечья через центральный венозный катетер. Размер венозного катетера 20–22 G. Уже установленный венозный катетер проверяли на проходимость. Для введения контрастного препарата использовали двухстороннюю внутривенную канюлю. Контрастное вещество вводили непосредственно над распределителем в верхнюю часть устройства с физиологическим раствором (10 мл). В качестве контрастного препарата использовалось эхоконтрастное вещество второго поколения SonoVue в дозе от 1 до 2,4 мл, который представляет собой суспензию микропузырьков диаметром 2,5 мкм, наполненных гексафторидом серы и окруженных мембраной из фосфолипидов. Газ характеризуется низкой растворимостью в воде и при попадании из пузырьков в кровь диффундирует через альвеолярные мембраны и выделяется с воздухом при дыхании [14].

Для исследования с контрастированием использовали специальный режим УЗ-сканера, позволяющий разделять сигнал от контрастного вещества и сигнал от тканей, которые могут отображаться как отдельные изображения, так и накладываться друг на друга.

По рекомендации Европейской федерации Обществ по применению ультразвука в медицине и биологии выделяют 3 фазы эхоконтрастного усиления печени: артериальная фаза – 0–40 с с момента введения контрастного вещества в локтевую вену, портальная фаза – 40–120 с и поздняя – 120–360 с (см. рисунок).

После внутривенной инъекции в локтевую вену контрастного препарата пузырьки сначала попадают в правые отделы сердца, после чего проходят через капиллярную сеть легких и проникают в левые отделы сердца, через аорту попадают в большой круг кровообращения и распределяются в кровеносном русле, в результате чего наблюдается контрастирование сосудов [15]. Кровоснабжение печени на 20–30% обеспечивается печеночной артерией, которая несет кровь из чревного ствола, и на 70–80% – из воротной вены, которая собирает кровь из непарных органов брюшной полости. Поэтому сначала отмечается контрастное усиление печеночной артерии и через несколько секунд воротной вены [16].

Результаты

При УЗИ в В-режиме в сочетании с ЦДК/ЭДК у пациентов 1-й группы (n = 35) с доброкачественными опухолями печени билобарное поражение имело место в 2 случаях, поражение правой доли – в 28 (80,0%), левой – в 5 случаях. Определяли как одиночные (в 33 (94,3%) случаях), так и множественные (в 2 случаях) опухолевые образования печени размерами от 2,5–4,5 см до конгломератов от 8–17 см в диаметре.

Во 2-й группе (n = 57) у пациентов с метастазами колоректального рака печени при УЗИ в В-режиме в сочетании с ЦДК/ЭДК билобарное метастатическое поражение печени преобладало над монолобарным (у 52 (91,2%) против 5 (8,77%)), при этом поражение правой доли встречалось чаще, чем левой (48 (84,21%) против 9 (15,78%)). Множественные метастазы встречались значительно чаще, чем солитарные (51 (89,5%) против 6 (10,5%)). На момент выявления метастатического поражения печени размеры опухолевых узлов превышали 5 см в диаметре у 33 (57,8%) пациен-

Дифференциально-диагностические признаки опухолей печени при комплексном УЗИ (в В-режиме, режиме ЦДК/ЭДК и контрастной сонографии)

Опухоль печени	Методика УЗИ		
	В-режим	ЦДК/ЭДК	контрастная сонография
Кавернозная гемангиома:			
диаметром 20–50 мм	Однородная, повышенной эхогенности	Кровоток не определяется	Стремительное центрипетальное контрастирование в виде “глыбок” полное
диаметром более 50 мм	Внутренняя структура неоднородная с наличием участков повышенной и пониженной эхогенности	Кровоток не определяется	Медленное центрипетальное контрастирование в виде “глыбок” неполное
Гепатоцеллюлярная аденома:			
диаметром 20–45 мм	Гиперэхогенная, гипоэхогенная	Гиперваскулярный, гиповаскулярный	Стремительное гомогенное центрипетальное контрастирование в артериальную фазу
диаметром более 50 мм	Смешанная эхогенность	Перинодулярный и интранодулярный кровоток	Медленное гомогенное центрипетальное контрастирование в артериальную фазу
Фокальная нодулярная гиперплазия (классический тип)	Изоэхогенное образование с кальцинатами и центральным рубцом	Паттерн “колеса со спицами”	Центрифугальный паттерн контрастирования по типу “колеса со спицами”
Метастатическое поражение	Новообразования с различной эхоструктурой и неровными нечеткими контурами	Гиперэхогенные метастазы с гиперваскулярным кровотоком, гипоэхогенные метастазы с гиповаскулярным кровотоком. В метастатических очагах смешанного характера – усиленный периферический кровоток с внутриопухолевой васкуляризацией	Вымывание контрастного вещества в конце артериальной фазы

тов. Метастатические очаги размерами до 3 см удалось выявить лишь у 24 (42,1%) пациентов.

По результатам проведенной контрастной сонографии у пациентов 1-й группы (n = 35) с доброкачественными опухолями печени определялась задержка контраста в образовании в артериальную, портальную и позднюю фазы контрастирования. У пациентов 2-й группы (n = 57) с метастазами колоректального рака в печени в конце артериальной фазы наблюдали “вымывание” контрастного вещества на 16-й секунде – у 36 (63,1%) пациентов, на 23-й секунде – у 17 (29,8%) и на 26-й секунде – у 4 (7,0%) пациентов. В портальной и поздней фазах контрастирования у всех пациентов 2-й группы (100%) в месте локализации метастазов визуализировались анэхогенные округлые образования (см. таблицу).

Обсуждение

Ссылаясь на рекомендации Европейской федерации Обществ по применению ультразвука в медицине и биологии, точность контрастной сонографии в диагностике опухолей печени составляет: кавернозных гемангиом – 95%, специфичность – 100% [16].

В работах C.F. Dietrich и соавт. при контрастной сонографии кавернозных гемангиом и фокальной нодулярной гиперплазии печени получены данные, аналогичные нашим результатам исследования [17]. Характерной особенностью всех типов

фокальной нодулярной гиперплазии печени является сильная гиперперфузия в артериальной фазе с центрифугальным типом контрастирования, нечасты явления слабого вымывания контраста в позднюю (венозную) фазу, что не противоречит нашим наблюдениям. Явления слабого "вымывания" контраста в позднюю фазу в наших исследованиях наблюдались у пациентов старших возрастных групп (старше 65 лет) и, на наш взгляд, происходят вследствие дегенеративных изменений в опухоли.

K. Kinkel и соавт. провели метаанализ результатов исследований метастазов опухолей желудочно-кишечного тракта в печени. В своих работах авторы указывают, что при УЗИ без контрастного усиления можно обнаружить только 55% злокачественных опухолей печени, в то время как для КТ, МРТ и позитронно-эмиссионной томографии этот показатель составил 72, 76 и 90% соответственно. Наиболее важным признаком, характеризующим метастазы в печени при контрастной сонографии, по мнению K. Kinkel и соавт., является "вымывание" контрастного вещества в конце артериальной или в портальной фазе [18]. В наших исследованиях, так же как и у зарубежных коллег, отмечали "вымывание" контраста у пациентов с метастазами печени в артериальной фазе контрастирования: на 16-й секунде – у 63,1%, на 23-й секунде – у 29,8%, на 26-й секунде – у 7%. Для гипер- и изоэхогенных метастазов типично было контрастное усиление в начале артериальной фазы, в портальной фазе отмечалось вымывание контраста, а в поздней фазе метастазы принимали анэхогенный характер. Гипоэхогенные метастазы накапливали контрастное вещество в течение краткого промежутка времени (5–10 с) артериальной фазы по периферии очага, контрастное усиление метастазов длилось несколько секунд до начала вымывания.

Таким образом, сравнительный анализ результатов контрастной эхографии доброкачественных опухолей печени и метастазов колоректального рака в нашем исследовании во многом совпадает с данными зарубежных коллег [3, 9, 10]. Выявленные особенности кровоснабжения опухолевых узлов в различные фазы контрастирования при контрастной эхографии способствовали их правильной дифференциальной диагностике. В наших исследованиях в отличие от зарубежных коллег трудности дифференциальной диагностики были у возрастных пациентов (старше 65 лет) с фокальной нодуллярной гиперплазией, у которых отмечали явления слабого "вымывания" контраста в позднюю фазу контрастирования.

Заключение

В результате анализа данных УЗИ доброкачественных и метастатических поражений печени в В-режиме, ЦДК/ЭДК и контрастной сонографии можно обеспечить высокую достоверность дифференциальной диагностики этих образований. При анализе результатов контрастной сонографии опухолей печени установлено, что доброкачественные опухоли характеризуются устойчивым накоплением контраста в артериальной, портальной и поздней фазах, а для метастазов колоректального рака печени характерно вымывание контраста в артериальной фазе контрастирования.

Таким образом, контрастная сонография с контрастным препаратом SonoVue является перспективным и безвредным методом дифференциальной диагностики доброкачественных опухолей печени и метастазов колоректального рака печени.

Список литературы

1. Агаева З.А. Ультразвуковая эластография сдвиговой волной в дифференциальной диагностике объемных поражений печени. Ультразвуковая и функциональная диагностика. 2014; 6: 21–28.
2. Степанова, Ю.А., Кармазановский Г.Г. Фокальная нодулярная гиперплазия печени. Причины развития, особенности течения и диагностика у женщин: Материалы I Всероссийской конференции "Проблемы женского здоровья и пути их решения". Москва, 2007: 45–49.
3. Weskott H.-P. Контрастная сонография. Бремен; Лондон; Бостон: UNI-MED VerlagAG, 2014. 16 с.
4. Зубарев А.В. Современная ультразвуковая диагностика: теория и практика. Радиология-Практика. 2008; 5: 4–14.
5. Лукьянченко А.Б., Медведева Б.М. МРТ в диагностике и дифференциальной диагностике очаговых поражений печени. Вестник РОНЦ им. Н.Н. Блохина РАМН. 2004; 1: 68–72.
6. Marsh J.I., Li D.K. Hepatic hemangio,a in the presence of fatty infiltration: an atypical sonographic appearance. *Gastrointest. Radiol.* 1989; 14: 252–264.
7. Morel D.R., Schwieger I., Hohn L., Terrettaz J., Llull J.B., Cornioley Y.A., Schneider M. Human pharmacokinetics and safety evaluation of SonoVue, a new contrast agent for ultrasound imaging. *Invest. Radiol.* 2000: 35 (1): 80–85.
8. Leen E., Ceccotti P., Kalogeropoulou C., Angerson W.J., Moug S.J., Horgan P.G. Prospective multicenter trial-evaluating a novel method of characterizing focal liverlesions using contrast-enhanced sonography. *Am. J. Roentgenol.* 2006; 186 (6): 1551–1559. DOI: 10.2214/AJR.05.0138.
9. Wilson S.R., Burns P.N. An algorithm for the diagnosis of focal liver masses using microbubble contrast-enhanced pulse-inversion sonography. *Am. J. Roentgenol.* 2006; 186 (5): 1401–1412. DOI: 10.2214/AJR.04.1920.
10. Wilson S.R., Burns P.N. Microbubble contrast enganced ultrasound in body imaging: what role? *Radiology.* 2010; 257 (1): 24–39. DOI: 10.1148/radiol.10091210.

11. Claudon M., Cosgrove D., Albrecht T., Dietrich C.F., Choi B.I. Guidelines and good clinical practice recommendations for contrast enhanced ultrasound (CEUS) – update 2008. *Ultraschall Med.* 2008; 29: 28–44.
12. Bolondi L., Correas J.M., Lencioni R., Weskott H.P., Piscaglia F. New perspectives for the use if contrast-enhanced liver ultrasound in clinical practice. *Dig. Liver Dis.* 2007; 39 (2): 187–195. DOI: 10.1016/j.dld.2006.08.008.
13. Quaia E., Degobbis F., Tona G., Mosconi E., Bertolotto M., Pozzi Mucelli R. Differential patterns of contrast enhancement in different focal liver lesions after injection of the microbubble US contrast agent SonoVue. *Radiol. Med.* 2004; 107 (3): 155–165.
14. Lampaskis M., Averkiou M. Investigation of the relationship of nonlinear backscattered ultrasound intensity with microbubble concentration at low MI. *Ultrasound Med. Biol.* 2010; 36 (2): 306–312. DOI: 10.1016/j.ultrasmedbio.2009.09.011.
15. Bauditz J., Schade T., Wermke W. Sonographic diagnosis of hilar cholangiocarcinomas by the use of contrast agents. *Ultraschall Med.* 2007; 28 (2): 161–167. DOI: 10.1055/s-2007-962825.
16. Ding H., Wang W.P., Huang B.J., Wei R.X., He N.A., Qi Q., Li C.L. Imaging of focal liver lesions: low-mechanicalindex real-time ultrasonography with SonoVue. *J. Ultrasound Med.* 2005; 24 (3): 285–297.
17. Dietrich C.F., Schuessler G., Trojan J., Fellbaum C., Ignee A. Differentiation of focal nodular hyperplasia and hepatocellular adenoma by contrast-enhanced ultrasound. *Br. J. Radiol.* 2005; 78 (932): 704–707. DOI: 10.1259/bjr/88181612.
18. Kinkel K., Lu Y., Both M., Warren R.S., Thoeni R.E. Detection of hepatic metastases from cancers of the gastrointestinal tract by using noninvasive imaging methods (US, CT, MR imaging, PET): a meta-analysis. *Radiology.* 2002; 224 (3): 748–750. DOI: 10.1148/radiol.2243011362.

References

1. Agaeva Z.A. Shear wave elastography in the differential diagnosis of liver neoplasms. *Ultrazvukovaya i funktsionalnaya diagnostika.* 2014; 6: 21–28. (In Russian)
2. Stepanova Yu.A., Karmazanovsky G.G. Focal nodular hyperplasia of liver. Causes, course features and diagnosis in women. Materials of the I-st Russian conference “Women’s health issues and the ways of solving them”. Moscow, 2007: 45–49. (In Russian)
3. Weskott H.-P. Contrast sonography. Bremen; London; Boston: UNI-MED VerlagAG, 2014. 16 p. (In Russian)
4. Zubarev A.V. Modern diagnostic ultrasound: theory and practice. *Radiologiya-Praktika.* 2008; 5: 4–14. (In Russian)
5. Lukyanchenko A.B., Medvedeva B.M. MRI in the diagnosis and differential diagnosis of liver neoplasms. *Vestnik RONC of N.N. Blokhin of RAMS.* 2004; 1: 68–72. (In Russian)
6. Marsh J.I., Li D.K. Hepatic hemangio,a in the presence of fatty infiltration: an atypical sonographic appearance. *Gastrointest. Radiol.* 1989; 14: 252–264.
7. Morel D.R., Schwieger I., Hohn L., Terrettaz J., Llull J.B., Cornioley Y.A., Schneider M. Human pharmacokinetics and safety evaluation of SonoVue, a new contrast agent for ultrasound imaging. *Invest. Radiol.* 2000: 35 (1): 80–85.
8. Leen E., Ceccotti P., Kalogeropoulou C., Angerson W.J., Moug S.J., Horgan P.G. Prospective multicenter trial-evaluating a novel method of characterizing focal liverlesions using contrast-enhanced sonography. *Am. J. Roentgenol.* 2006; 186 (6): 1551–1559. DOI: 10.2214/AJR.05.0138.
9. Wilson S.R., Burns P.N. An algorithm for the diagnosis of focal liver masses using microbubble contrast-enhanced pulse-inversion sonography. *Am. J. Roentgenol.* 2006; 186 (5): 1401–1412. DOI: 10.2214/AJR.04.1920.
10. Wilson S.R., Burns P.N. Microbubble contrast enganced ultrasound in body imaging: what role? *Radiology.* 2010; 257 (1): 24–39. DOI: 10.1148/radiol.10091210.
11. Claudon M., Cosgrove D., Albrecht T., Dietrich C.F., Choi B.I. Guidelines and good clinical practice recommendations for contrast enhanced ultrasound (CEUS) – update 2008. *Ultraschall Med.* 2008; 29: 28–44.
12. Bolondi L., Correas J.M., Lencioni R., Weskott H.P., Piscaglia F. New perspectives for the use if contrast-enhanced liver ultrasound in clinical practice. *Dig. Liver Dis.* 2007; 39 (2): 187–195. DOI: 10.1016/j.dld.2006.08.008.
13. Quaia E., Degobbis F., Tona G., Mosconi E., Bertolotto M., Pozzi Mucelli R. Differential patterns of contrast enhancement in different focal liver lesions after injection of the microbubble US contrast agent SonoVue. *Radiol. Med.* 2004; 107 (3): 155–165.
14. Lampaskis M., Averkiou M. Investigation of the relationship of nonlinear backscattered ultrasound intensity with microbubble concentration at low MI. *Ultrasound Med. Biol.* 2010; 36 (2): 306–312. DOI: 10.1016/j.ultrasmedbio.2009.09.011.
15. Bauditz J., Schade T., Wermke W. Sonographic diagnosis of hilar cholangiocarcinomas by the use of contrast agents. *Ultraschall Med.* 2007; 28 (2): 161–167. DOI: 10.1055/s-2007-962825.
16. Ding H., Wang W.P., Huang B.J., Wei R.X., He N.A., Qi Q., Li C.L. Imaging of focal liver lesions: low-mechanicalindex real-time ultrasonography with SonoVue. *J. Ultrasound Med.* 2005; 24 (3): 285–297.
17. Dietrich C.F., Schuessler G., Trojan J., Fellbaum C., Ignee A. Differentiation of focal nodular hyperplasia and hepatocellular adenoma by contrast-enhanced ultrasound. *Br. J. Radiol.* 2005; 78 (932): 704–707. DOI: 10.1259/bjr/88181612.
18. Kinkel K., Lu Y., Both M., Warren R.S., Thoeni R.E. Detection of hepatic metastases from cancers of the gastrointestinal tract by using noninvasive imaging methods (US, CT, MR imaging, PET): a meta-analysis. *Radiology.* 2002; 224 (3): 748–750. DOI: 10.1148/radiol.2243011362.

Поступила в редакцию 24.11.2016.
Принята к печати 18.01.2017.

Received on 24.11.2016.
Accepted for publication on 18.01.2017.