

Особенности МРТ-семиотики височно-нижнечелюстного сустава у пациентов с дистальной окклюзией зубных рядов при разных клинических вариантах течения дисфункции височно-нижнечелюстного сустава

Гус Л.А.¹, Арсенина О.И.¹, Стариков Н.А.¹, Комолов И.С.², Буренчев Д.В.³

¹ ФГБУ «Центральный научно-исследовательский институт стоматологии и челюстно-лицевой хирургии» Минздрава России, Москва, Россия

² ГБУЗ ГКБ №64 ДЗ г. Москвы, Москва, Россия

³ ГБУЗ ГП №12 ДЗ г. Москвы, Москва, Россия

Features of Magnetic Resonance Tomography Semiotics of Temporomandibular Joint in Patients with Distal Occlusion in Various Clinical Variants of Temporomandibular Joint Dysfunction

Gus L.A.¹, Arsenina O.I.¹, Starikov N.A.¹, Komolov I.S.², Burenchev D.V.³

¹ Central Research Institute of Dental and Maxillofacial Surgery, Moscow, Russia

² City clinical hospital №64, Moscow, Russia

³ City clinic №12, Moscow, Russia

Цель исследования: изучение в качестве потенциальных маркеров, ассоциированных с повреждением височно-нижнечелюстного сустава (ВНЧС), стигматизации по дисплазии соединительной ткани (ДСТ), андрогенного профиля в сопоставлении с МР-томографической картиной ВНЧС у пациентов с разными клиническими вариантами его дисфункции.

Материал и методы. Проанализированы результаты обследования 40 пациентов с дистальной окклюзией зубных рядов (35 (87,5%) женщин и 5 (12,5%) мужчин) и дисфункцией ВНЧС (легкой и тяжелой степени). Объем обследования пациентов: клиническое обследование с оценкой стигматизации ДСТ; МРТ на аппарате Vantage Atlas-X 1,5 T; определение концентраций гормонов методом иммуноферментного анализа (тестостерон-эстрадиол, связывающий глобулин, общий и свободный тестостерон, эстрадиол, расчет индекса свободных андрогенов). На основании «Шкалы для определения индекса тяжести синдрома ВНЧС» пациенты были распределены на 2 группы: в 1-ю группу легкой степени

(0–6 баллов) тяжести включены 18 (45,0%) пациентов с наличием не более 3 стигм ДСТ, во 2-ю – тяжелой степени (10–12 баллов) – 22 (55,0%) пациента с 6 и более фенотипическими стигмами ДСТ.

Результаты. У пациентов «малосимптомной» 1-й группы при отсутствии жалоб сочетания до 2 клинических проявлений дисфункции ВНЧС выявлены в 56,6%, до 3 – в 44,4%. Признаки внутрисуставных нарушений в каждом 4-м случае отражали изменения, характерные для начальных стадий остеоартроза. Частота сочетания более 3 клинических проявлений у пациентов 2-й группы (100%) сочеталась с более выраженными на МР-томограммах изменениями мягкотканых и костных внутрисуставных изменений с отличительным признаком хронического синовита – наличие патологического выпота в 45,5% случаев. Обнаруженные достоверные повышения уровней андрогенов у пациентов 2-й группы соотносились с тяжестью изучаемой патологии и выраженностью морфологических изменений.

Заключение. Степень анатомо-функциональных



изменений в суставе коррелирует с возрастающей частотой их выявления, двусторонней локализацией и вовлечением в процесс большого количества элементов сустава (костных, мягкотканых, мышечного аппарата), а также отягощенностью фенотипическими стигмами ДСТ и гиперандрогенией у пациенток с дистальной окклюзией.

Ключевые слова: дисфункции височно-нижнечелюстного сустава, дисплазии соединительной ткани, андрогенный профиль.

Aim: to study stigmatization of connective tissue dysplasia and androgenic profiles as potential markers associated with temporomandibular joint disorders, compared with magnetic resonance tomography imaging of the temporomandibular joint in patients with different clinical variants of its dysfunction.

Materials and methods. 40 patients with distal occlusion 35 women (87.5%) and 5 men (12.5%) and dysfunction of the temporomandibular joint (from mild to severe). The clinical examination included: evaluation of connective tissue dysplastic stigmatization; Magnetic resonance tomography on Vantage Atlas-X 1.5 T, hormones concentrations estimation by Enzyme immunoassay: testosterone-estradiol binding globulin, total and free testosterone, estradiol, free androgen index. All patients were divided into two groups according to the Scale of severness of temporomandibular "joint dysfunction syndrome": the 1-st mild group (0–6 score) included 18 patients (45,0%) with less than 3 displastic stigmatization; the 2nd severe group (10–12 scores) – 22 patients with 6 and more dysplastic stigmatization.

Results. In the first group of mildly symptomatic patients without complaints in 56.6% cases a combination of up to 2, in 44.4% – up to three clinical manifestations, the temporomandibular joint dysfunction was found. Signs of intra violations in each fourth case reflected changes, characteristic of early stages of osteoarthritis. The combination frequency of over 3 clinical manifestations in patients of the second group (100%), combined with magnetic resonance imaging of soft tissue and bone changes in intra-changes with the hallmark of chronic synovitis – the presence of a pathological effusion in 45.5% of cases. The detected significant increase in androgens in patients of the second group correlated with the severity of the studied disease and the degree of morphological changes.

Conclusion. The extent of anatomical and functional changes in the joint correlates with increasing frequency of detection, bilateral localization and involvement into the

process of other joint elements (bone, soft tissue, muscular system), as well as phenotypic burdened stigma DST and hyperandrogenism in patients with distal occlusion.

Key words: temporomandibular joint dysfunction, connective tissue dysplasia, androgen level.

Введение

Проблема ранней диагностики дисфункции височно-нижнечелюстного сустава (ДВНЧС) до настоящего времени не теряет своей актуальности. Частота этой патологии у пациентов различных возрастных групп варьирует в пределах от 14 до 75% [1] и достигает 84% при дистальной окклюзии зубных рядов (ДОЗР) [2]. Более высокие показатели чувствительности, специфичности и точности МРТ в выявлении не только мягкотканых, но и костных элементов височно-нижнечелюстного сустава (ВНЧС) аргументированно подтверждают ее лидирующие позиции среди других методов лучевой диагностики в алгоритме обследования больных со столь сложной патологией [1, 3].

Наличие так называемых малосимптомных или бессимптомных вариантов течения данной патологии, не превышающая 50% точность клинической диагностики, а также низкая эффективность ортодонтического лечения ДВНЧС при ДОЗР у пациентов с выраженными деструктивно-дегенеративными изменениями сустава [4, 5] диктуют необходимость поиска предикторов ДВНЧС с целью повышения эффективности терапии и профилактики развития тяжелых форм дисфункции.


В последние годы благодаря бурному развитию молекулярной генетики появилась возможность подтвердить взаимосвязь гормоноопосредованной потери межклеточного матрикса, лежащей в основе дегенеративных изменений в суставе, и комплементарного влияния дисплазии соединительной ткани (ДСТ) на ВНЧС. Кроме того, в экспериментальных работах у животных продемонстрировано модулирующее влияние превышающих физиологические уровни половых гормонов на экспрессию цитокинов (фактор некроза опухолей

Для корреспонденции: Гус Лилия Александровна – 107045 Москва, Последний переулоч, д. 3, кв. 12. Тел.: 8-926-532-23-24. E-mail: lilia_gus@mail.ru

Гус Лилия Александровна – очный аспирант отделения ортодонтии ФГБУ ЦНИИС и ЧЛХ МЗ РФ, Москва, Россия; **Арсенина Ольга Ивановна** – доктор мед. наук, профессор, заведующая отделением ортодонтии ФГБУ ЦНИИС и ЧЛХ МЗ РФ, Москва, Россия; **Стариков Николай Александрович** – канд. мед. наук, врач-ортопед отделения современных технологий протезирования ФГБУ ЦНИИС и ЧЛХ МЗ РФ, Москва, Россия; **Комолов Иван Сергеевич** – врач-рентгенолог ГБУЗ ГКБ №64 ДЗ г. Москвы, Москва, Россия; **Буренчев Дмитрий Владимирович** – доктор мед. наук, заведующий отделением лучевой диагностики ГБУЗ ГП №12 ДЗ г. Москвы, Москва, Россия.

Contact: Gus Liliya Aleksandrovna – Russia, 107045, Moscow, Posledniy pereulok, 3–12. Phone: 8-926-532-23-24. E-mail: lilia_gus@mail.ru

Gus Liliya Aleksandrovna – post-graduate student of Ortodontics Department of Central Research Institute of Dental and Maxillofacial Surgery, Moscow, Russia; **Arsenina Olga Ivanovna** – doct. of med. sci., Head of Ortodontics Department of Central Research Institute of Dental and Maxillofacial Surgery, Moscow, Russia; **Starikov Nikolay Aleksandrovich** – can. of med. sci., orthopedist of the department of modern prosthetic of Central Research Institute of Dental and Maxillofacial Surgery, Moscow, Russia; **Burenchev Dmitriy Vladimirovich** – doct. of med. sci., head of Department of Radiology of City clinical hospital №64, Moscow, Russia; **Komolov Ivan Sergeevich** – radiologist of City clinic №12, Moscow, Russia.



ФНО- α , интерлейкина ИЛ-1 β и нитрофил-хематтрактант CINC1) при местном индуцированном воспалении в ВНЧС. Полученные данные отражают причастность стероидных гормонов (эстрогенов и андрогенов) к трансдукции воспаления, которые, по мнению К.Е. Torres-Chávez и соавт. [6], могут оказаться новыми ключевыми звеньями, вовлеченными в патофизиологические процессы, лежащие в основе резистентности ряда пациентов к антицитокинным препаратам в терапии ДВНЧС.

Цель исследования

Изучение в качестве потенциальных маркеров, ассоциированных с повреждением ВНЧС, стигматизации по ДСТ, гормонального профиля в сопоставлении с МР-томографической картиной ВНЧС пациентов с различными клиническими вариантами его дисфункции.

Материал и методы

Обследовано 40 пациентов (35 (87,5%) женщин и 5 (12,5%) мужчин) с ДОЗР, возраст которых варьировал от 28 до 34 лет. Критериями включения в исследование являлись: наличие жалоб и/или клинических проявлений ДВНЧС, информированное добровольное согласие на участие в исследовании. Критериями исключения: отказ от участия в обследовании, наличие сопутствующей аутоиммунной соматической патологии, посттравматическая ДВНЧС, перенесенная в анамнезе гинекологическая операция в объеме овариэктомии, прием препаратов заместительной гормональной терапии или комбинированных оральных контрацептивов. Объем обследования пациентов: клиническое обследование с оценкой стигматизации ДСТ; МРТ; определение концентраций гормонов.

С учетом жалоб, анамнестических данных, результатов клинического обследования, включающего оценку стигматизации по признакам ДСТ и степени тяжести ДВНЧС на основании “Шкалы для определения индекса тяжести синдрома ВНЧС” [7], пациенты были распределены на 2 группы. В 1-ю группу легкой степени (0–6 баллов) тяжести включены 18 (45,0%) пациентов с наличием не более 3 стигм ДСТ, во 2-ю – тяжелой степени (10–12 баллов) – 22 (55,0%) пациента с 6 и более фенотипическими стигмами ДСТ.

Всем пациентам МРТ проводили на аппарате Vantage Atlas-X 1,5 T (фирма Toshiba, Япония). Протокол исследования включал набор следующих импульсных последовательностей (ИП): аксиальные изображения T1 GRE (градиентное эхо T1); коронарные изображения T2 TSE с насыщенностью жира; кососагиттальные изображения PdTSE (протон-взвешенные изображения); кососагит-

тальные изображения T2 TSE; косокоронарные изображения PdTSE (протон-взвешенные изображения). Сканирование ВНЧС осуществляли при сомкнутых челюстях (10–15 мин) и при открытом рте (5–10 мин) в положении пациента лежа на спине. При исследовании с открытым ртом в качестве фиксирующего элемента нижней челюсти были использованы прикусные блоки двух разных размеров (S и M), которые устанавливали парно с левой и правой стороны каждый. Конструкция самих блоков и наличие разных размеров позволяли достигать оптимальной степени открывания рта, а также и вносить коррекцию на фактическую степень открытия в случае нарушений движений НЧ у конкретного пациента. Каждая серия изображений была изучена опытными радиологами, специализирующимися на обследовании головы и шейного отдела позвоночника. Во время фазы “закрытого рта” оценивались дегенеративные изменения ВНЧС, взаимоотношения суставных элементов (положение суставного диска (СД), головки мыщелка НЧ), наличие/отсутствие патологического выпота в верхнем и нижнем околоуставных пространствах, жевательные мышцы; при открывании рта: мобильность сустава, взаимоотношения суставных элементов (при наличии смещения СД – наличие/отсутствие репозиции), состояние биламинарной структуры. На изменения, характерные для хронического остеоартроза, указывали: наличие остеофитов, узур, субхондрального остеоэксclerosis, признаков ремоделирования головки мыщелка НЧ на T2 ИП и PD.

Гормональный профиль у 30 пациенток (по 15 в каждой группе) оценивали на основании определения в сыворотке крови методом иммуноферментного анализа концентраций: тестостерон-эстрадиол связывающего глобулина (ТЭСГ, нмоль/л), общего и свободного тестостерона (Т, нмоль/л), эстрадиола (E2, пмоль/л), производили расчет индекса свободных андрогенов (ИСА).

Результаты и их обсуждение

Обе группы пациентов оказались сопоставимы по возрасту: в 1-й группе средний возраст составил $29,8 \pm 2$ года, во 2-й – $31,0 \pm 0,4$ года ($p < 0,05$). Обнаруженные в общей когорте обследованных различия в отношении доли пациентов женского и мужского пола 7:1, а по отдельным – в 1-й группе – 8:1; во 2-й – 6:1, согласуются с результатами многочисленных работ, где эти показатели варьируют в пределах от 2,6:1 до 9:1 [1, 8].

Отсутствие жалоб на нарушения ВНЧС у пациентов так называемой малосимптомной 1-й группы, как показал осмотр, не исключало наличия



Таблица 1. МРТ-семиотика костных элементов ВНЧС у пациентов с ДОЗР

Признак, наличие	Количество, %	
	1-я группа	2-я группа
Положение головки нижней челюсти в суставной впадине:		
симметрично	83,3	18,2
асимметрично	16,7	81,8
Внутренние нарушение ВНЧС:		
есть	61	86
нет	39	14
Наличие остеофитов:		
есть	27,8	63,6
нет	72,2	36,4
Наличие патологического выпота в полостях сустава:		
есть	–	45,5
нет	100	54,5
Признаки хронического реактивного остеоартроза:		
есть	27,8	91,9
нет	72,2	8,1
Сужение ретрокондиллярного пространства:		
есть	–	13,6
нет	100	86,4

у них от 1 до 3 клинических проявлений, характерных для ДВНЧС. В числе последних оказались: односторонние шумовые явления (83,3%), девиация НЧ (72,2%), боль при пальпации жевательных мышц (44,4%). Отсутствие признаков, отражающих функциональные расстройства в виде ограничения подвижности НЧ и суставных болей, могло свидетельствовать о слабовыраженных анатомических изменениях в ВНЧС.

В отличие от 1-й более 2/3 (85%) пациентов 2-й группы предъявляли многочисленные жалобы на хруст, щелканье ВНЧС, боль в суставе при отрывании рта, ограничения движения в нем. При этом, наряду с превышающей по частоте односторонней локализацией шумовых явлений (86,4%), у больных 2-й группы по сравнению с 1-й в каждом 6-м случае (13,7%) они носили двусторонний характер.

Боль в ВНЧС при пальпации и открывании рта оказалась характерной лишь для пациентов 2-й группы, а боли в области жевательных мышц при пальпации обнаруживали у них в 1,2 раза чаще. Интенсивность и продолжительность болей была разнообразной: от постоянных тянущего характера до кратковременных, сильных, возникающих лишь при достижении максимальных амплитуд движений НЧ. В структуре проявлений ДВНЧС девиация НЧ при открывании рта занимала второе место, встречаясь с одинаково высокой частотой (72,2 и 72,2%) у пациентов обеих групп. При ана-

лизе частоты сочетания нескольких клинических проявлений было отмечено, что у обследованных 2-й группы она в 2,3 раза превышала таковую в 1-й. В то же время у так называемых малосимптомных пациентов аналогичный показатель (сочетание 3 клинических симптомов) оказался достаточно весомым и отмечался в 44,4% случаев. Из присущих обеим группам клинических симптомов ДВНЧС наиболее часто сочетались: боль в области жевательных мышц, девиация НЧ при открывании/закрывании рта и шумовые явления в суставе. Причем по таким признакам, как “односторонние шумовые явления” и “девиация НЧ”, “малосимптомная” 1-я группа с “симптомной” 2-й была сопоставима ($p < 0,05$).

Таким образом, анализ результатов клинического обследования подтвердил известную парадигму о том, что отсутствие суставных жалоб, как в случае с “малосимптомной” 1-й группой, не исключает дисфункциональных нарушений, где суммарная частота выявляемости клинической симптоматики ДВНЧС в различных ее сочетаниях достигает 44,4%. Наличие “скрытых жалоб” у пациентов с ДВНЧС служит отражением “...усугубления функционального состояния челюстно-лицевой системы, с одной стороны, и повышения адаптационно приспособительных реакции – с другой” [9].

Полученные нами данные согласуются с результатами исследований других авторов, указывающих на 31–63% частоту встречаемости “бессимптомных” клинических вариантов течения ДВНЧС и аналогичный средний ($30,8 \pm 2,5$ года) возраст пациентов, имеющих триаду обсуждаемых выше симптомов [5, 8].

Для выявления клинико-томографических параллелей проводили сопоставление результатов клинического и параклинического обследований. В каждой из групп оценивали частоту таких достоверных томографических особенностей ВНЧС, как расположение суставных головок, наличие дегенеративных изменений, их локализация (правый/левый сустав), смещение СД, изменение его формы, наличие костных разрастаний вдоль суставной поверхности мыщелка НЧ (остеофиты), воспаление синовиальной оболочки и др. (табл. 1).

Характерное для пациентов с ДОЗР и ДВНЧС, по данным ряда авторов, переднее смещение головки НЧ [5, 8, 10] констатировано и нами у 68,2% обследованных 2-й группы. Смещение головки НЧ кзади выявляли втрое реже (22,7%), а вверх – в 9,1% случаев. В отдельных научных исследованиях последние 2 томографических признака рассматривают в качестве патогномичных для выраженных внутрисуставных нарушений с

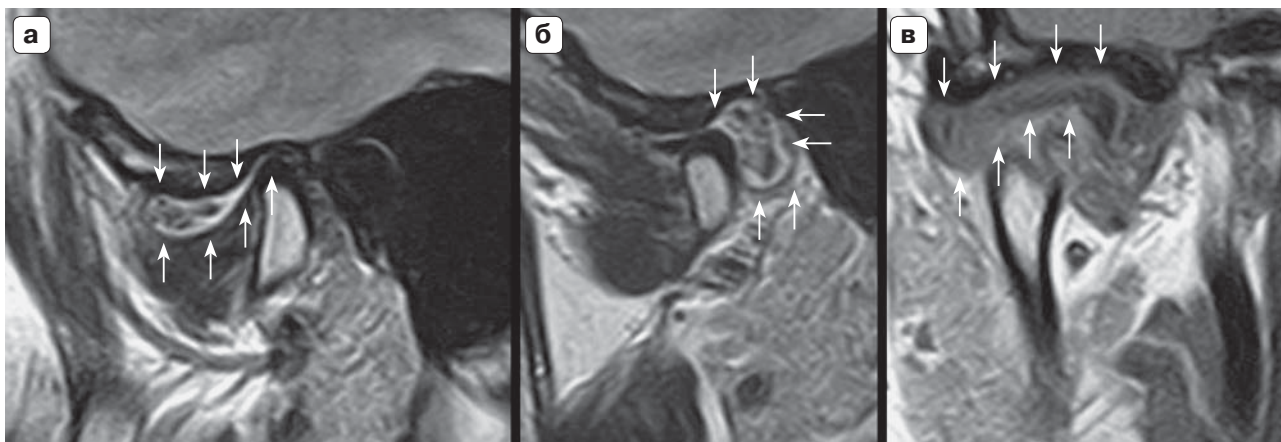


Рис. 1. МР-изображения ВНЧС в кососагиттальных (а – PD; б – T2ВИ) и кософронтальной (в – PD) плоскостях. Наличие патологического выпота в верхнем этаже сустава в фазу закрытого (а, в) и открытого рта (б) (стрелками продемонстрированы границы выпота).

вовлечением СД и биламинарной зоны [2]. Заднее смещение головки мыщелка, как правило, сопровождалось сужением до 0,9 см ретрокондиллярного пространства. Представленные выше морфологические особенности костных элементов ВНЧС в 45,5% наблюдений сочетались с МР-картиной синовита, проявляющейся умеренным количеством выпота (рис. 1). Частота обнаруженного нами данного патологического состояния только у пациентов с ДОЗР и тяжелой степенью ДВНЧС сопоставима с представленной в научных исследованиях – от 7,1 до 58,4% [8, 11]. Прямая корреляция степени выраженности суставных изменений с увеличением частоты вторичного реактивного синовита ВНЧС и объема патологического выпота подтверждается не только в экспериментальных исследованиях на животных (андрогены) [6], но и в фундаментальных клинических работах [11–13]. Несмотря на отсутствие у 39% пациентов с ДОЗР 1-й группы признаков внутрисуставных нарушений, в каждом четвертом случае (27,8%) на МР-томограммах фиксировали остеофиты и изменения, характерные для начальных стадий остеоартроза. Разрастание костной ткани и утолщение свода суставной ямки рассматриваются в качестве компенсаторной реакции в ответ на увеличенную механическую нагрузку в суставе [12, 14, 15].

Во 2-й группе с тяжелой степенью расстройств выявляемость последних в 3,3 раза превышала таковую в 1-й группе, и они имели выраженный характер и более сложную МР-картину (скошенность полюса и ремоделирование головки НЧ, субхондральный остеосклероз) (рис. 2).

Полученные МР-изображения у обследованных в состоянии “закрытый/открытый рот” значительно расширяли представления о выраженности анатомических изменений в ВНЧС. У пациентов

с ДОЗР различной степени тяжести ДВНЧС были выявлены следующие особенности состояния мягкотканых элементов ВНЧС (табл. 2).

Характеризуя внутренние взаимоотношения, анализировали положение, структуру и форму СД, наличие дегенеративных изменений СД, его дислокацию и возможность репозиции, а также состояние жевательных мышц. Форма СД практически у половины пациентов 1-й группы была не изменена (двояковогнутая), в то время как у другой половины (55,5%) обнаруживали незначительное его уплощение. Вместе с тем имеющая место в 61% дислокация сопровождалась (при максимальном открывании рта) его полной репозицией (рис. 3, 4). Несмотря на асимметрию жевательных мышц (72,2%), структурных изменений в них не обнаружили. Во 2-й группе на МР-томограммах в 95,5% определяли: асимметричное утолщение задней порции, снижение его высоты, деформа-

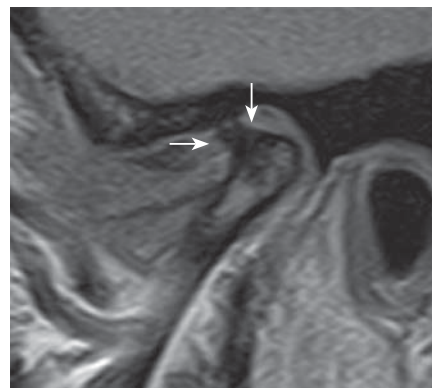


Рис. 2. МР-изображение ВНЧС в кососагиттальной плоскости (PD). Массивный вентральный остеофит, головка мыщелка НЧ содержит зоны субхондрального остеосклероза (стрелками отмечен остеофит).



Таблица 2. Томографические признаки состояния мягкотканых структур ВНЧС пациентов с ДОЗР

Признак	Наличие, характеристика признака	Количество, %	
		1-я группа	2-я группа
Дислокация СД	Есть	61	86,4
	Нет	39	13,6
Репозиция СД при его дислокации	Полная	100	77,3
	Частичная	–	22,7
Форма СД	Измененная	55,5	95,5
	Правильная	44,5	4,5
Дегенеративные изменения СД	Есть	–	31,1
	Нет	100	68,9
Асимметрия толщины жевательных мышц	Есть	72,2	95,5
	Нет	17,8	4,5
Фиброзные изменения жевательных мышц	Есть	–	59,1
	Нет	100	40,9

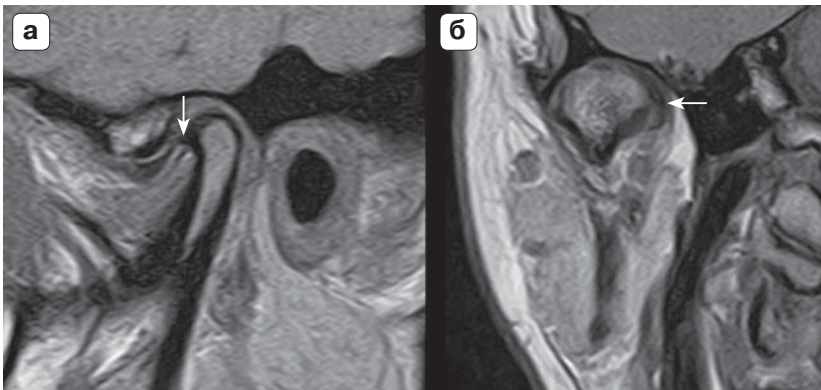


Рис. 3. МР-изображения ВНЧС в косо-сагиттальной (а) и кософронтальной (б) плоскостях (PD). Вентрально-медиальная дислокация внутрисуставного диска (стрелки указывают на край диска).

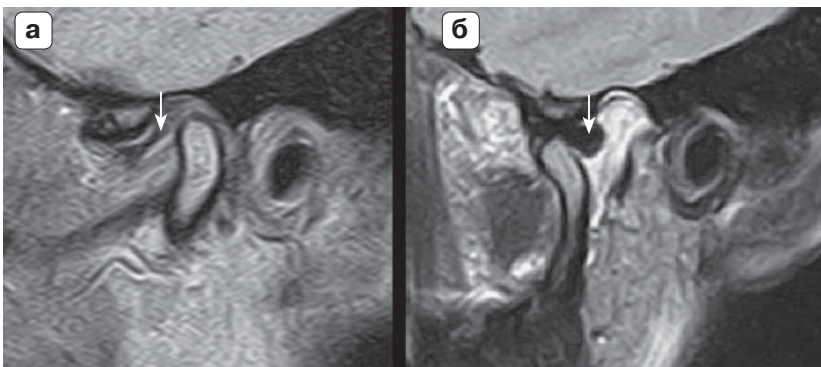


Рис. 4. МР-изображения ВНЧС в косо-сагиттальных плоскостях. а – PD; б – T2ВИ. Малая вентральная дислокация с полной репозицией (стрелками указано заднее утолщение внутрисуставного диска).

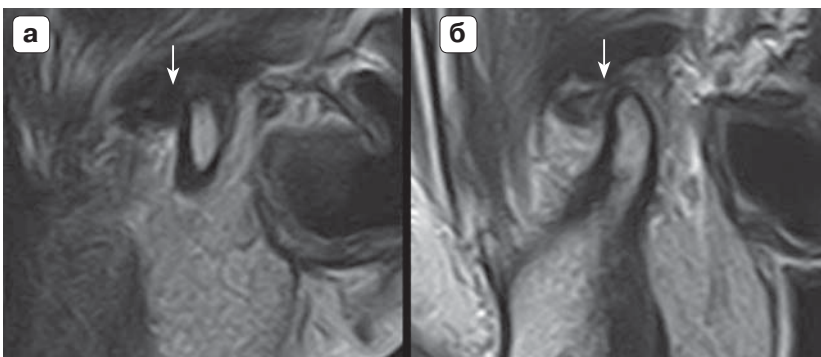



Рис. 5. МР-изображения ВНЧС в косо-сагиттальных плоскостях (а – PD; б – T2ВИ). Вентральная дислокация с неполной репозицией (стрелками указано заднее утолщение внутрисуставного диска).



цию СД, дегенеративные изменения его структуры (31,1%). Дислокация СД имела место в 86,4% случаев, с полной (77,3%) и частичной (22,7%) репозицией (рис. 5). Признаки длительно существующей дисфункции сустава (асимметрия и наличие отека брюшка жевательных мышц) выявляли в 51,9% случаев.

Превышающая втрое частота ДВНЧС у женщин по сравнению с таковой у мужчин [8, 16], экспериментальные доказательства вовлечения эстрогенов и андрогенов в инициацию внутрисуставного воспаления, гиперандрогения у пациентов с болевой дисфункцией [17, 18] явились причиной расширения панели обследования – изучение андрогенного профиля у пациенток обеих групп.

Обнаруженные достоверные ($p < 0,05$) повышения уровней общего тестостерона ($2,6 \pm 1,3$ против $1,2 \pm 0,87$ ммоль/л), свободного тестостерона ($7,4 \pm 2,1$ против $2,5 \pm 0,1$ пг/мл), индекса свободных андрогенов ($5,75 \pm 2,1$ против $1,6 \pm 0,3$) на фоне пониженного уровня тестостерон-эстрадиол связывающего глобулина ($45,2 \pm 4,9$ против $73,0 \pm 35,9$) соотносились с тяжестью изучаемой патологии и выраженностью морфологических изменений во 2-й по сравнению с таковыми у пациенток 1-й группы.

Заключение

Результаты клинико-лабораторно-лучевого обследования свидетельствуют о том, что ни жалобы, предъявляемые больными, ни клинические проявления ДВНЧС не могут в полной мере отражать степень анатомо-функциональных изменений в ВНЧС при его дисфункции. Последние в большей степени коррелируют с возрастающей частотой их выявления на МР-томограммах, двусторонним распространением и вовлечением в процесс большего количества элементов сустава (костных, мягкотканых, мышечного аппарата), отягощенностью фенотипическими стигмами ДСТ и гиперандрогенией у пациенток с ДОЗР и гормонально-ассоциированными заболеваниями органов репродуктивной системы.

Список литературы


1. Булычева Е.А. Дифференцированный подход к разработке патогенетической терапии больных с дисфункцией височно-нижнечелюстного сустава, осложненной гипертонией жевательных мышц: Автореф. дис. ... д-ра мед. наук. СПб., 2010. 31 с.
2. Арсенина О.И. Комплексная диагностика и лечение дистальной окклюзии зубных рядов несъемной ортодонтической техникой. М.: Медицина, 2009. 219 с.
3. Schmitter M., Wacker K., Pritsch M. et al. Preliminary longitudinal report on symptom outcomes in symptomatic and asymptomatic women with imaging evidence of

temporomandibular joint arthritic changes. *Int. J. Prosthodont.* 2010; 23: 544–551.

4. Козлов Д.Л. Этиология и патогенез синдрома дисфункции височно-нижнечелюстного сустава. *Сибирский медицинский журнал.* 2007; 71: 4: 5–7.
5. Ленько Т.Н., Надточий А.Г., Арсенина О.И. Возможности магнитно-резонансной томографии при определении патологии височно-нижнечелюстных суставов у пациентов с дистальной окклюзией. *Ортодонтия.* 2007; 3: 70–71.
6. Torres-Chávez K.E., Sanfins J.M., Clemente-Napimoga J.T. et al. Effect of gonadal steroid hormones on formalin-induced temporomandibular joint inflammation. *Eur. J. Pain.* 2012; 16: 204–216.
7. Никитин О.Н., Вязьмин А.Я. Клинико-социальные аспекты реабилитации больных с синдромом дисфункции височно-нижнечелюстного сустава. *Клиническая стоматология.* 2007; 4: 9–13.
8. Lamot U., Strojjan P., Šurlan Popović K. Magnetic resonance imaging of temporomandibular joint dysfunction – correlation with clinical symptoms, age, and gender. *Oral. Surg. Oral. Med. Oral. Pathol. Oral. Radiol.* 2013; 116: 258–263.
9. Шулепова О.П. Функционально-анатомические особенности височно-нижнечелюстных суставов при аномалиях прикуса с латеральным смещением нижней челюсти и тактика их лечения: Автореф. дис. ... канд. мед. наук. Тверь, 2007. 22 с.
10. Сиамак Д. Нарушение функции височно-нижнечелюстного сустава у пациентов с дистальной окклюзией: Автореф. дис. ... канд. мед. наук. СПб., 2002. 28 с.
11. Ярнова Е.А. Возможности методов лучевой диагностики в визуализации височно-нижнечелюстных суставов при зубочелюстных аномалиях. Автореф. дис. ... канд. мед. наук. СПб., 2007. 22 с.
12. Костина И.Н. Дифференциальная диагностика остеоартроза височно-нижнечелюстного сустава. Сборник научных трудов. Екатеринбург, 2011: 165–170.
13. Bagis B., Ayaz E.A., Turgut S. et al. Gender difference in prevalence of signs and symptoms of temporomandibular joint disorders: a retrospective study on 243 consecutive patients. *Int. J. Med. Sci.* 2012; 539–544.
14. Stegenga B., de Bont L., Boering G., van Willigen J. Tissue responses to degenerative changes in the temporomandibular joint: a review. *J. Oral. Maxillofac Surg.* 1991; 10: 1079–1088.
15. Tsuruta A., Yamada K., Hanada K. et al. Thickness of the roof of the glenoid fossa and condylar bone change: a CT study. *Dentomaxillofac Radiol.* 2003; 32: 217–221.
16. Aiken A., Bouloux G., Hudgins P. MR imaging of the temporomandibular joint. *Magn. Reson. Imaging Clin. N Am.* 2012; 3: 397–412.
17. Landi N., Lombardi I., Manfredini D. et al. Sexual hormone serum levels and temporomandibular disorders. A preliminary study. *Gynecol. Endocrinol.* 2005; 2: 99–103.
18. Пузин М.Н., Вязьмин А.Я. Болевая дисфункция височно-нижнечелюстного сустава. М.: Медицина, 2002: 160 с.

References

1. Bulicheva E.A. The differentiated approach to the development of pathogenetic therapy of patients with dysfunction of the temporomandibular joint, masticatory



- muscles complicated hypertension: Avtoref. dis. ... doct. med. nauk. St.-Peterburg: 2010. 31 p. (In Russian)
2. Arsenina O.I. The complex of diagnostics and treatment patients with distal occlusion with non removable orthodontics appliance. M.: Meditsina.yo 2009. 219 c. (In Russian)
 3. Schmitter M., Wacker K., Pritsch M. et al. Preliminary longitudinal report on symptom outcomes in symptomatic and asymptomatic women with imaging evidence of temporomandibular joint arthritic changes. *Int. J. Prosthodont.* 2010; 23: 544–551.
 4. Kozlov D.L. Etiology and pathogenesis of temporomandibular joint dysfunction. *Sibirskiy meditsinskiy zhurnal.* 2007; 71: 4: 5–7. (In Russian)
 5. Lenko T.N., Nadtochiy A.G., Arsenina O.I. Possibilities of MRI indetermining the pathology of temporomandibular joints in patients with distal occlusion. *Ortodontiya.* 2007; 3: 70–71. (In Russian)
 6. Torres-Chávez K.E., Sanfins J.M., Clemente-Napimoga J.T. et al. Effect of gonadal steroid hormones on formalin-induced temporomandibular joint inflammation. *Eur. J. Pain.* 2012; 16: 204–216.
 7. Nikitin O.N., Vuazmin A.Ya. Clinical and social aspects of rehabilitation of patients with dysfunction syndrome temporomandibular joint. *Clinicheskaya stomatologiya.* 2007; 4: 9–13. (In Russian)
 8. Lamot U., Strojjan P., Šurlan Popovič K. Magnetic resonance imaging of temporomandibular joint dysfunction – correlation with clinical symptoms, age, and gender. *Oral. Surg. Oral. Med. Oral. Pathol. Oral. Radiol.* 2013; 116: 258–263.
 9. Shulepova O.P. Functional and anatomical features of the temporomandibular joints in the malocclusion with a lateral displacement of the mandible and treatment tactics: Avtoref. dis. ... kand. med. nauk. Tver, 2007. 22 p. (In Russian)
 10. Siamak D. Temporomandibular joint dysfunction in patients with distal occlusion: Avtoref. dis. ... kand. med. nauk. St.-Peterburg, 2002. 22 p. (In Russian)
 11. Yarnova E.A. Possibilities of radiology diagnosis methods in imaging of temporomandibular joints during dentoalveolar anomalies: Avtoref. dis. ... kand. med. nauk. St.-Peterburg, 2007. 22 p. (In Russian)
 12. Kostina I.N. Differential diagnostics of osteoatrosis of temporomandibular joint. Collection of scientific papers. Ekaterinburg, 2011: 165–170. (In Russian)
 13. Bagis B., Ayaz E.A., Turgut S. et al. Gender difference in prevalence of signs and symptoms of temporomandibular joint disorders: a retrospective study on 243 consecutive patients. *Int. J. Med. Sci.* 2012; 539–544.
 14. Stegenga B., de Bont L., Boering G., van Willigen J. Tissue responses to degenerative changes in the temporomandibular joint: a review. *J. Oral. Maxillofac Surg.* 1991; 10: 1079–1088.
 15. Tsuruta A., Yamada K., Hanada K. et al. Thickness of the roof of the glenoid fossa and condylar bone change: a CT study. *Dentomaxillofac Radiol.* 2003; 32: 217–221.
 16. Aiken A., Bouloux G., Hudgins P. MR imaging of the temporomandibular joint. *Magn. Reson. Imaging Clin. N Am.* 2012; 3: 397–412.
 17. Landi N., Lombardi I., Manfredini D. et al. Sexual hormone serum levels and temporomandibular disorders. A preliminary study. *Gynecol. Endocrinol.* 2005; 2: 99–103.
 18. Puzin M.N., Vuazmin A.Ya. Temporomandibular joint dysfunction associated with pain. M.: Meditsina, 2002. 160 p. (In Russian)