Технологии лучевой диагностики | Radiological technologies

ISSN 1607-0763 (Print); ISSN 2408-9516 (Online)
https://doi.org/10.24835/1607-0763-1547

Применение радиомики в диагностике рака шейки матки: систематический обзор

© **Солодкий В.А.[1], Нуднов Н.В.[1, 2, 3], Султанова П.Н.[1*], Аксенова С.П.[1], Борисов А.А.[4], Шахвалиева Э.С.-А.[5], Карелидзе Д.Г.[1], Иванников М.Е.[6], Маковецкая А.И.[1], Семенова С.Р.[4]**

[1] ФГБУ "Российский научный центр рентгенорадиологии" Минздрава России; 117997 Москва, ул. Профсоюзная, д. 86, Российская Федерация

[2] ФГБОУ ДПО "Российская медицинская академия непрерывного профессионального образования" Минздрава России; 125993 Москва, ул. Баррикадная, д. 2/1, стр. 1, Российская Федерация

[3] ФГАОУ ВО "Российский университет дружбы народов имени Патриса Лумумбы" Минобрнауки России; 117198 Москва, ул. Миклухо-Маклая, 6, Российская Федерация

[4] ФГАОУ ВО РНИМУ им. Н.И. Пирогова Минздрава России; 117997 Москва, ул. Островитянова, д. 1, Российская Федерация

[5] ГБУЗ города Москвы "Детская городская клиническая больница № 9 им. Г.Н. Сперанского ДЗ города Москвы"; 123317 Москва, Шмитовский проезд, д. 29, Российская Федерация

[6] ГБУЗ города Москвы "Городская клиническая больница имени А.К. Ерамишанцева ДЗ города Москвы"; 129327 Москва, ул. Ленская, д. 15, Российская Федерация

Цель исследования: проанализировать результаты изучения эффективности применения радиомического анализа при интерпретации лучевых изображений в уточнении диагностики рака шейки матки.

Материал и методы. Проведен систематический поиск медицинских статей в базах данных PubMed/MEDLINE, eLibrary, Scopus, в ресурсах NCCN, ESUR, ACR.

Результаты. При подборе медицинских статьей было выявлено в общей сложности 289 уникальных публикации, 218 из которых соответствовали критериям исключения. В итоговый обзор вошла 71 статья. Оценка средних точностных характеристик моделей производилась по значению площади под ROC-кривой (AUC), в том числе точность, чувствительность, специфичность и C-индекс.

Заключение. Рассмотрены основные ключевые аспекты и достоинства применения радиомики и текстурного анализа изображений при диагностике рака шейки матки. Внедрение радиомического анализа привело к обновленному восприятию анализа медицинских изображений. Результаты ряда исследований демонстрируют, что данные, извлекаемые с помощью радиомического анализа, обладают значительной диагностической и прогностической ценностью, позволяя объективно оценивать характеристики опухоли, ее стадию и распространенность, проводить дифференциальную диагностику новообразований.

Ключевые слова: текстурный анализ; рак шейки матки; радиомика; онкогинекология

Авторы подтверждают отсутствие конфликтов интересов.

Для цитирования: Солодкий В.А., Нуднов Н.В., Султанова П.Н., Аксенова С.П., Борисов А.А., Шахвалиева Э.С.-А., Карелидзе Д.Г., Иванников М.Е., Маковецкая А.И., Семенова С.Р. Применение радиомики в диагностике рака шейки матки: систематический обзор. *Медицинская визуализация.* https://doi.org/10.24835/1607-0763-1547

Поступила в редакцию: 13.03.2025. **Принята к печати:** 10.04.2025. **Опубликована online:** 22.07.2025.

Application of radiomics in the diagnosis of cervical cancer: systematic review

© **Vladimir A. Solodkiy[1], Nikolay V. Nudnov[1, 2, 3], Peri N. Sultanova[1*], Svetlana P. Aksenova[1], Aleksandr A. Borisov[4], Elina S.-A. Shakhvalieva[5], David G. Karelidze[1], Mikhail E. Ivannikov[6], Alena I. Makoveckaya[1], Sofya R. Semenova[4]**

[1] Russian Scientific Center of Roentgenoradiology of the Ministry of Healthcare of the Russian Federation; 86, Profsoyusnaya str., Moscow 117997, Russian Federation

[2] Russian Medical Academy of Continuous Professional Education of the Ministry of Healthcare of the Russian Federation; 2/1-1, Barrikadnaya str., Moscow 125993, Russian Federation

[3] Peoples' Friendship University of Russia named after Patrice Lumumba; 6, Miklukho-Maklay str., Moscow 117198, Russian Federation

[4] Pirogov Russian National Research Medical University; 1, Ostrivityanova str., Moscow 117997, Russian Federation

[5] G.N. Speransky Children's City Clinical Hospital No. 9 of Moscow Healthcare Department; 29, Shmitovsky passage, Moscow 123317, Russian Federation

[6] A.K. Yeramishantsev City Clinical Hospital of Moscow Healthcare Department; 15, Lenskaya str., Moscow 129327, Russian Federation

Objective. To analyze the results of a study on the effectiveness of radiomic analysis in the interpretation of radiation images in clarifying the diagnosis of cervical cancer.

Materials and Methods. A systematic literature search was conducted in the PubMed/MEDLINE, eLibrary, and Scopus databases, as well as in NCCN, ESUR, and ACR resources.

Results. When selecting medical articles, a total of 289 unique publications were identified, 218 of which met the exclusion criteria. The final review included 71 articles. The average accuracy characteristics of the models were estimated based on the area under the ROC curve (AUC), including accuracy, sensitivity, specificity, and C-index.

Conclusion. The main key aspects and advantages of the use of radiomics and textural image analysis in the diagnosis of cervical cancer are considered. The introduction of radiomic analysis has led to a renewed perception of medical image analysis. The results of a number of studies demonstrate that the data extracted using radiomic analysis have significant diagnostic and prognostic value, allowing an objective assessment of tumor characteristics, its stage and prevalence, and differential diagnosis of neoplasms.

Keywords: texture analysis; cervical cancer; radiomics; oncogynecology

Conflict of interest. The authors declare no conflict of interest. The study had no sponsorship.

For citation: Solodky V.A., Nudnov N.V., Sultanova P.N., Aksenova S.P., Borisov A.A., Shakhvalieva E.S.-A., Karelidze D.G., Ivannikov M.E., Makovetskaya A.I., Semenova S.R. Application of radiomics in the diagnosis of cervical cancer: systematic review. *Medical Visualization.* https://doi.org/10.24835/1607-0763-1547

Received: 13.03.2025. **Accepted for publication:** 10.04.2025. **Published online:** 22.07.2025.

Введение

Рак шейки матки (РШМ) занимает четвертое место среди ведущих причин смертности в женской популяции. Несмотря на значительные достижения в области профилактических мероприятий, скрининговых программ и методов ранней диагностики, сохраняется высокая заболеваемость РШМ в развивающихся странах.

По данным GLOBOCAN (англ. Global Cancer Observatory, Мировая статистика заболеваемости раком), в 2020 г. во всем мире было выявлено 604 тыс. новых случаев РШМ, из них 342 тыс. летальных исходов. Согласно прогнозам GLOBOCAN, к 2050 г. ожидается увеличение заболеваемости РШМ на 50% за счет роста новых случаев [1].

В Российской Федерации за 2023 г. выявлены 674 587 случаев злокачественных новообразований РШМ, а в 2022 г. аналогичный показатель – 624 835 новых случаев, что почти на 8% меньше [2].

По сравнению с другими злокачественными новообразованиями внутренних органов женской репродуктивной системы (тела матки, яичника) пик заболеваемости РШМ отмечается в более молодом возрасте и за последние 20 лет показатель смертности среди женщин в возрасте 35–59 лет вырос на 85,2%. В структуре онкологической заболеваемости у женщин РШМ занимает второе место после рака молочной железы и становится основной причиной летальных исходов от онкологических болезней у женщин моложе 40 лет (GLOBOCAN, 2022) [3].

При стадировании РШМ клинические данные не всегда позволяют точно оценить распространенность патологического процесса. Онкогинекологи сталкиваются с диагностическими сложностями, такими как определение истинного размера опухоли, глубины инвазии, поражения стенки таза и регионарных лимфатических узлов [4].

Согласно рекомендациям FIGO, для диагностики РШМ следует применять следующие инструментальные исследования в зависимости от их доступности в лечебном учреждении: кольпоскопия, ультразвуковое исследование (УЗИ), компьютерная томография (КТ), магнитно-резонансная томография (МРТ), позитронно-эмиссионная томография (ПЭТ), используемые для получения

детализированной информации об опухолевом процессе. Каждый из этих методов обладает определенными преимуществами и ограничениями [5].

По рекомендациям российских и международных профессиональных сообществ (AOP, RUSSCO, ESGO, ESMO, ESTRO, ESR, ASTRO, ACR) МРТ является стандартом для определения распространенности процесса, планировании и оценке эффективности химиолучевой терапии (ХЛТ). Исследования показывают, что МРТ определяет стадию IB–IIIB с точностью 85–95%, снижая риск гипер- и гипостадирования, а также превосходит другие методы в выявлении параметральной инвазии и метастазов в лимфатические узлы [6].

Кроме того, МРТ позволяет отслеживать ответ опухоли на ХЛТ и выявлять рецидивы на ранних стадиях. В настоящее время лучевая диагностика преимущественно опирается на качественную интерпретацию изображений и использование простых параметров, таких как размер опухоли, степень локального распространения по данным МРТ, метаболическая активность, а также состояние регионарных лимфатических узлов и наличие отдаленных метастазов по данным ПЭТ/КТ. Однако при этом упускается потенциал многомерных количественных данных, содержащихся в изображениях, которые могут отражать тонкие морфологические особенности и биологические характеристики опухоли, недоступные визуальному анализу [7].

Несмотря на достигнутые успехи в лучевой диагностике, в онкогинекологии остается нерешенным ряд ключевых задач.

• Ограниченные возможности визуализации опухолей малых размеров с применением МРТ, что затрудняет раннюю диагностику и точное определение границ новообразования.

• Сложности в дифференциальной диагностике гистологических типов опухолей, особенно в условиях увеличения доли аденокарцином в структуре злокачественных новообразований шейки матки [8]. Несмотря на то что морфологическое исследование остается “золотым стандартом” верификации диагноза, определенные признаки, выявляемые при МР-визуализации, могут позволить предварительно предполагать гистологический вариант [9].

• Недостаточная точность оценки распространенности процесса, включая объем опухоли, ее размеры и глубину инвазии в параметрий, что напрямую влияет на стадирование и выбор тактики лечения.

• Ограниченная информативность неинвазивной оценки признаков лимфоваскулярной инвазии, что снижает прогностическую ценность визуализационных методов в определении агрессивности опухолевого роста.

Радиомика представляет собой современное направление медицинской визуализации, основанное на извлечении большого массива количественных признаков из цифровых изображений с последующей их математической обработкой и интерпретацией. Полученные радиомические характеристики отражают явные фенотипические различия и могут иметь прогностическую и предиктивную ценность при различных заболеваниях, тем самым расширяя диагностические и прогностические возможности традиционных методов лучевой диагностики [10].

Относительно диагностики РШМ лучевыми методами не предоставляется возможность предположить гистологический тип опухоли, наличие лимфоваскулярной и периневральной инвазии, степени злокачественности опухоли. Одним из перспективных инструментов, способных компенсировать эти ограничения, является радиомический анализ, который позволяет неинвазивно оценивать характеристики опухоли, степень ее гетерогенности, стадию и распространенность, а также на основании клинико-радиологических параметров прогнозировать ответ на лечение и проводить стратификацию риска пациента [11]. В связи с внедрением технологий искусственного интеллекта, а также возникшим интересом у ученых применить его к медицинским изображениям отмечается рост числа публикаций в сфере онкогинекологии и, в частности, в диагностике РШМ. С связи с этим считаем целесообразным детально изучить данный подход, его возможности и перспективы в диагностике РШМ.

Цель исследования: проанализировать результаты изучения эффективности применения радиомического анализа при интерпретации лучевых изображений в уточнении диагностики рака шейки матки.

Материал и методы

В рамках работы был проведен систематический поиск литературы в базах данных PubMed/MEDLINE, eLibrary, Scopus, в ресурсах NCCN, ESUR, ACR.

Обзор литературы охватывал исследования с 1 января 2019 г. по 31 декабря 2024 г. Дубликаты были автоматически исключены.

Изучены все опубликованные работы по использованию радиомики и анализу текстур изображений при диагностике и прогнозировании РШМ. Был проведен поиск по ключевым словам и словосочетаниям на русском и английском язы-

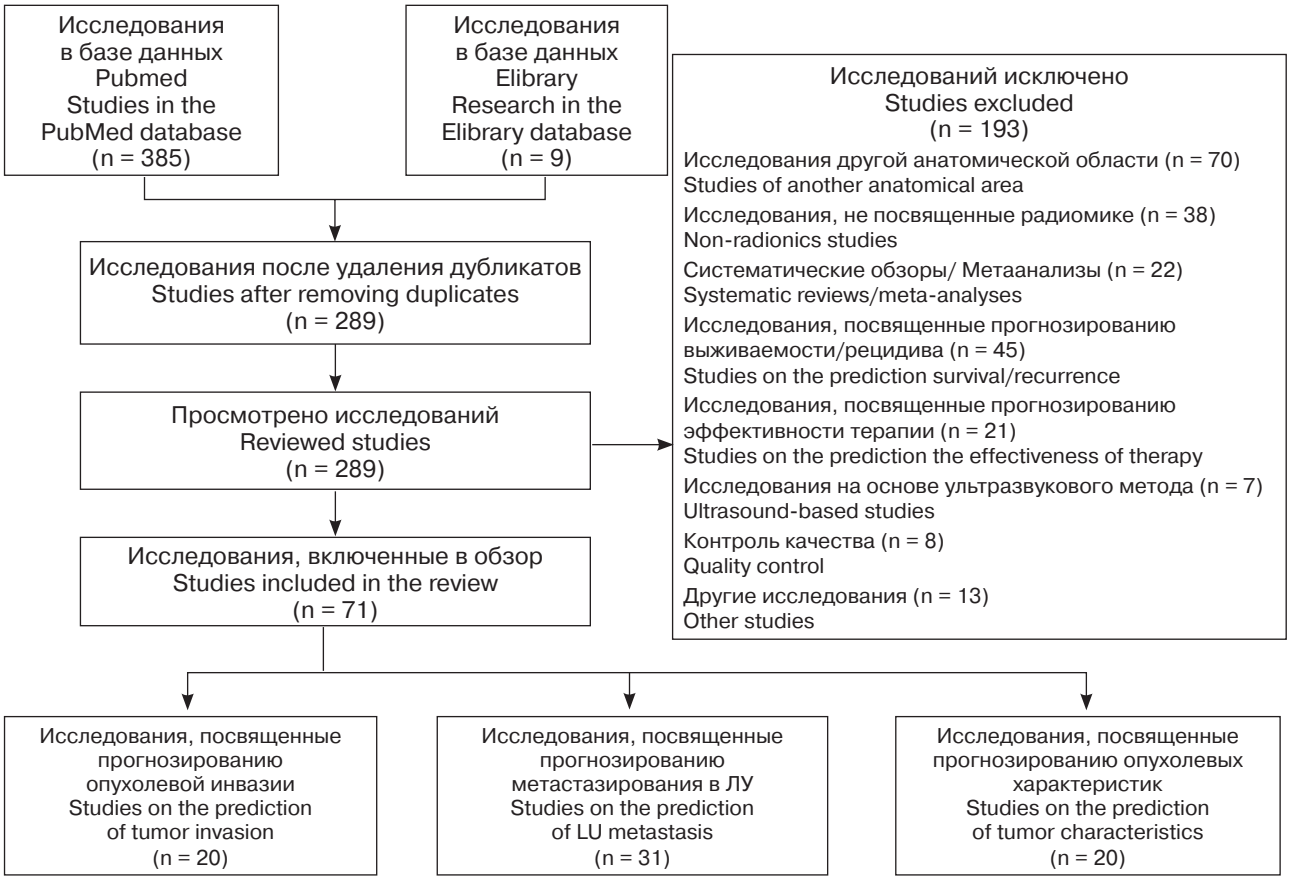

Рис. 1. Алгоритм отбора публикаций, включенных в данный обзор.

Fig. 1. The algorithm for selecting publications included in this review.

ках: “рак шейки матки”, “радиомика”, “текстурный анализ”, “онкогинекология”, “cervical cancer”, “radiomics”, “texture analysis”, “oncogynecology”.

Критериями включения были: наличие исследования в агрегаторах научной литературы PubMed и Elibrary, соответствие ключевым словам.

Критерии исключения: исследования, посвященные другим анатомическим локализациям, исследования, не содержащие текстурный анализ, систематические обзоры и метаанализы, исследования на основе ультразвукового метода, исследования, посвященные контролю качества и воспроизводимости показателей радиомики, устаревшие данные.

Поиск выявил в общей сложности 289 уникальных публикаций, 218 из которых соответствовали критериям исключения. В итоговый обзор вошла 71 статья. Процесс отбора публикаций представлен на рис. 1.

В соответствии с их содержанием публикации были разделены на 3 смысловые группы (рис. 2). Ряд публикаций был включен одновременно в несколько групп.

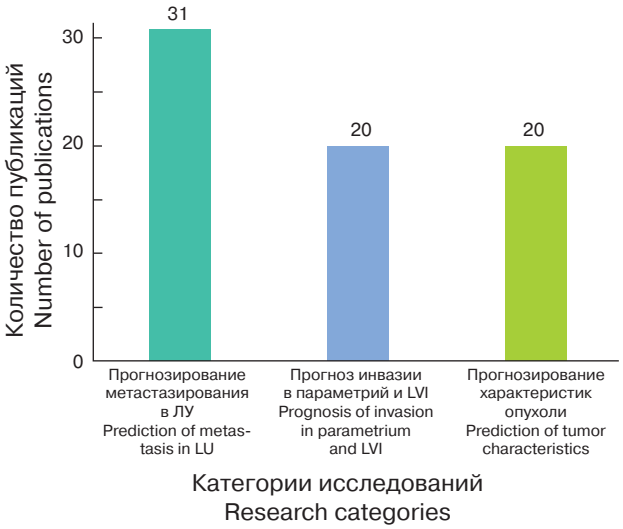

Рис. 2. Распределение публикаций по категориям исследования.

Fig. 2. Distribution of publications by research categories.

Оценка средних точностных характеристик производилась по значению площади под ROC-кривой (AUC), однако в ряде статей представлены другие метрики оценки работы моделей, в том числе точность, чувствительность, специфичность и C-индекс. В связи с существенными различиями в методологии проведения исследований провести полноценный метаанализ не представляется возможным.

Результаты исследования

1. Прогнозирование характеристик опухоли

В данную группу вошло 20 оригинальных исследований. В среднем в исследования вошли данные 97 [75; 163] пациентов. 14 исследований посвящены МРТ, 1 исследование – КТ, 4 исследования – ПЭТ/КТ и 1 исследование – ПЭТ/МРТ. В среднем AUC наилучших моделей в исследованиях на тестовых выборках составляла 0,84 ± 0,06, где это было применено. В 12 исследованиях, помимо радиомических показателей, использовались клинические признаки.

В 9 исследованиях авторы прогнозировали стадию опухолевого процесса с применением показателей радиомики. X. Zhao и соавт. [12] разработали модель дифференциации Ib и IIa стадий РШМ. Они использовали радиомические признаки из T1WI, T2WI, DWI и DCE-последовательностей. Их классификатор, основанный на методе опорных векторов, имел AUC 0,907.

В 5 исследованиях авторы использовали радиомические признаки для неинвазивного прогнозирования гистологического типа РШМ. Так W. Wang и соавт. [13] использовали радиомические признаки, извлеченные из 5 МР-последовательностей (T2SAG, T2TRA, T1CESAG, T1CETRA и ADC). Они показали, что для аденокарциномы характерна большая текстурная гетерогенность, чем для плоскоклеточного рака. Их модель имела AUC 0,89; точность 0,81;% чувствительность 0,67%; специфичность 0,94%. Безусловно, данный подход не является исключительной прерогативой лучевых методов диагностики. Однако, если существует возможность их применения с получением достоверных результатов, соизмеримых с традиционными лучевыми исследованиями или приближающихся по информативности к гистологическому анализу, разумно использовать такие методики в клинической практике.

В 6 исследованиях была осуществлена попытка прогнозирования степени злокачественности РШМ. В среднем метрики моделей прогнозирования степени злокачественности не превышали 80%. Наиболее информативными МР-последовательностями для моделей являлись карты ADC. Однако S. Aouadi и соавт. [14] удалось добиться более высокого результата. Их нейронная сеть EfficientNetB3, используя данные последовательностей DWI и ADC, смогла достичь AUC 0,924 для задачи прогнозирования степени злокачественности.

В 2 исследованиях проводилось прогнозирование опухолевого почкования, tumor budding (появление единичных или изолированных (до 4) кластеров опухолевых клеток в инвазивном компоненте карциномы), которое является неблагоприятным признаком течения опухолевого процесса. G.O. Chong и соавт. [15] удалось разработать модель на основе 20 радиомических признаков, которая с AUC 0,891 прогнозировала опухолевое почкование. Также в отдельных исследованиях прогнозировались такие характеристики опухолей, как экспрессия сосудистого эндотелиального фактора роста [16], экспрессия E-кадгерина [17], изменения в CD8+ Т-клетках и макрофагах, инфильтрирующих опухоль [18], и экспрессия Ki-67 [19]. Подробная информация об исследованиях представлена в табл. 1.

Таблица 1. Исследования, посвященные прогнозированию гистологического типа, степени злокачественности, опухолевого почкования и экспрессии эндотелиального фактора роста

Table 1. Studies on the prediction of histological type, degree of malignancy, tumor budding and expression of endothelial growth factor

Автор Author	N	Цель исследования The purpose of the study	Метрики лучшей модели Best Model Metrics	C
Y. Liu et al. [20]	160	Прогнозирование степени злокачественности Predicting the degree of malignancy	ADC b = 800 and b = 1000 ($p < 0.0001$, $p < 0.0001$)	Нет No
W. Wang et al. [21]	96	Неинвазивная оценка гистологического типа Non-invasive histotype assessment	AUC = 0.89	Нет No

Таблица 1 *(продолжение)*.
Table 1 *(continuation)*.

Автор Author	N	Цель исследования The purpose of the study	Метрики лучшей модели Best Model Metrics	C
G.O.Chong et al. [22]	74	Определение уровня опухолевого почкования Determination of the level of tumor budding	AUC 0.731–0.891	Да Yes
X. Deng et al. [16]	163	Прогнозирование экспрессии сосудистого эндотелиального фактора роста Prediction of vascular endothelial growth factor expression	AUC 0.70	Нет No
X.-R. Li et al. [23]	97	Прогнозирование экспрессии E-кадгерина Prediction of E-cadherin expression	AUC 0.844	Нет No
Y. Liu et al. [24]	235	Прогнозирование гистологических типов, степени злокачественности и стадии опухоли по FIGO Prediction of histological types, degree of malignancy and tumor stage according to FIGO	AUC 0.716–0.750	Да Yes
L. Umutlu et al. [25]	30	Определение N- и M-стадии первичного РШМ Determination of the N- and M-stages of primary breast cancer	AUC 0.82 and 0.97 соответственно/ accordingly	Нет No
Q. Wu et al. [26]	56	Оценка степени злокачественности опухоли Assessment of the degree of malignancy of the tumor	AUC 0.668–0.757	Да Yes
G.O. Chong et al. [27]	76	Прогнозирование уровня опухолевого почкования Predicting the level of tumor budding	AUC 0.762 R+C	Да Yes
M. Wang et al. [28]	117	Прогнозирование гистологических типов, степени злокачественности и стадии опухоли по FIGO Prediction of histological types, degree of malignancy and tumor stage according to FIGO	AUC 0.823, 0.790 and 0.850 соответственно/accordingly	Да Yes
X. Zhao et al. [29]	57	Определение стадии РШМ до операции Determining the stage of breast cancer before surgery	AUC 0.907	Да Yes
Q. Huang et al. [30]	94	Определение стадии Stage definition	AUC 0.887 R+C	Да Yes
K. Huang et al. [31]	30	Оценка динамических изменений в CD8+ Т-клетках и макрофагах, инфильтрирующих опухоль, во время ХЛТ Assessment of dynamic changes in CD8+ T cells and macrophages infiltrating the tumor during CLT	AUC 0.875, (95% CI 0.753–0.997)	Да Yes
H. Liu et al. [32]	227	Дифференциальная диагностика гистологических типов РШМ Differential diagnosis of breast cancer histotypes	AUC 0,851 (95% CI 0,715–0,986)	Да Yes
F. Wu et al. [33]	100	Дифференциация стадий РШМ (стадии I–IIa в сравнении с IIb–IV) Differentiation of stages of breast cancer (stages I–IIa in comparison with IIb–IV)	AUC 0,902 (95% CI 0,832–0,972)	Нет No
Z. Yu et al. [34]	180	Прогнозирование гистологического типа, степени дифференцировки и уровня экспрессии Ki-67 Prediction of histological type, degree of differentiation, and level of Ki-67 expression	AUC 0,856, 0,810, 0,832 соответственно/accordingly	Да Yes

Таблица 1 *(окончание)*.
Table 1 *(end)*.

Автор Author	N	Цель исследования The purpose of the study	Метрики лучшей модели Best Model Metrics	C
S. Wang et al. [35]	104	Дифференциальная диагностика плоскоклеточной карциномы ШМ Differential diagnosis of squamous cell carcinoma of CMM	AUC = 0.822	Нет No
Y. Liu et al. [36]	296	Прогнозирование стадии по FIGO FIGO Stage prediction	Во внешней группе валидации AUC 0.767–0.771 In the external validation group AUC 0.767–0.771	Да Yes
Y. Zhang et al. [37]	168	Дифференциальная диагностика между стадиями IIIC1 и IIIC2. Differential diagnosis between stages IIIC1 and IIIC2.	AUC 0.789	Да Yes
S. Aouadi et al. [14]	85	Определения степени злокачественности и стадии опухоли Determination of the degree of malignancy and the stage of the tumor	AUC = 0.924	Нет No

Примечание. Здесь и в табл. 2, 3: N – количество пациентов, C – клинические данные, R – радиомические данные, R+C – модель, основанная на комбинации радиомических и клинических данных.
Note. Here and in tables 2, 3: N – the number of patients, C – clinical data, R – radiomic data, R+C – a model based on a combination of radiomic and clinical data.

2. Прогнозирование опухолевой инвазии

В данную группу вошло 20 оригинальных исследований. В среднем в исследования включены данные 165 [124;223] пациентов. 17 исследований посвящены МРТ, 2 исследования – ПЭТ/КТ, 1 исследование – ПЭТ/МРТ. В среднем AUC наилучших моделей в исследованиях на тестовых выборках составляла 0,876 ± 0,06, где это было применено.

Большая часть исследований в этой группе (13) посвящена предоперационному прогнозированию лимфоваскулярной инвазии (ЛВИ) по данным визуализационных методов исследований, 5 исследований – прогнозированию инвазии в параметрий, и 2 исследования – инвазии в строму шейки матки. 14 из 20 исследователей использовали для построения прогностических моделей различные клинические признаки, помимо текстурных показателей радиомики. Детальная информация об исследованиях представлена в табл. 2.

При построении своих моделей исследователи извлекали радиомические признаки из различных последовательностей. Так, T. Wang и соавт. [40] извлекали радиомические показатели из T2WI- и DWI-последовательностей. Их модель прогнозирования параметральной инвазии, объединяющая радиомику МРТ, возраст пациента и степень злокачественности опухоли, показала высокую дискриминационную способность с C-индексом 0,941 (0,868–1). G. Huang и соавт. [41] извлекали радиомические показатели из sFOV HR-T2WI, T2WI, FS-T2WI и T1C-последовательностей. Их лучшая модель содержала исключительно радиомические признаки и показала AUC 0,940. A M. Xiao и соавт. [44] использовали в своей работе радиомические признаки с T1WI, FS-T2WI, DWI и ADC-последовательностей. Их модель показала эффективность в выявлении ЛВИ с C-индексом 0,81. Наиболее используемыми МР-последовательностями являлись T2WI и T1C. ПЭТ-последовательности также показали хорошую дискриминационную способность. Так, в исследовании F. Shang и соавт. [51] использовались совместно T2WI- и ПЭТ-последовательности. Их модель прогнозирования инфильтрации параметрия имела AUC 0,774. J. Li и соавт. [50] использовали для прогнозирования ЛВИ ПЭТ/КТ. Их модель, объединяющая признаки с КТ- и ПЭТ-серий, а также ряд клинических признаков, имела AUC 0,885.

В целом большинство разработанных в описываемых исследованиях моделей прогнозирования опухолевой инвазии в соседние ткани показало высокие или очень высокие метрики качества, что подтверждает перспективность использования радиомики для прогнозирования инвазии в предоперационном периоде. Но методология, использованная в данных исследованиях, требует стандартизации для применения результатов в реальной практике.

Таблица 2. Исследования, посвященные прогнозированию опухолевой инвазии РШМ по данным радиомики
Table 2. Studies devoted to the prediction of tumor invasion of breast cancer based on radiomics data

Автор Author	N	Цель исследования The purpose of the study	Метрики лучшей модели Best Model Metrics	C
Z. Li et al. [38]	105	Прогнозирование ЛВИ LVI forecasting	AUC 0.727 (95% CI 0.5449–0.9097) R+C	Да Yes
W. Du et al. [39]	149	Прогнозирование ЛВИ LVI forecasting	AUC = 0.923 R+C	Да Yes
T. Wang et al. [40]	137	Прогнозирование параметральной инвазии Prediction of parametric invasion	C-index 0.941 (95% CI 0.868–1) R+C	Да Yes
G. Huang et al. [41]	125	Прогнозирование ЛВИ LVI forecasting	AUC 0.940	Да Yes
X. Li et al. [42]	112	Прогнозирование ЛВИ LVI forecasting	AUC 0.801 R+C	Да Yes
Y. Wu et al. [43]	168	Прогнозирование ЛВИ LVI forecasting	AUC 0.775 (95% CI: 0.570–0.979) Разработанная номограмма показала/ The developed nomogram showed AUC: 0.830 (95% CI: 0.657–1.000) R+C	Да Yes
M. Xiao et al. [44]	233	Предоперационное прогнозирование инвазии в лимфатические узлы и кровеносные сосуды Preoperative prognosis of invasion of lymph nodes and blood vessels	C-index 0.81 R+C	Да Yes
L. Cui et al. [45]	163	Предоперационное прогнозирование инвазии в лимфатические узлы и кровеносные сосуды Preoperative prognosis of invasion of lymphatic and blood vessels	AUC 0.788; R 3 и 7 мм от опухоли / 3 and 7 mm from the tumor	Да Yes
F.H. Liu et al. [46]	177	Предоперационное прогнозирование инвазии в лимфатические узлы и кровеносные сосуды Preoperative prognosis of invasion of lymphatic and blood vessels	AUC 0.837 R+C	Да Yes
J. Ren et al. [47]	234	Прогнозирование средней или глубокой инвазии стромы Prediction of moderate or deep stromal invasion	AUC 0.886 R+диаметр опухоли / R+ the diameter of the tumor	Да Yes
H. Yan et al. [48]	229	Выявление глубокой инвазии в строму Detection of deep invasion of the stroma	AUC 0.969 (95% CI 0.947–0.990) R+C	Да Yes
Z. Yu et al. [49]	180	Прогнозирование послеоперационного риска инвазии параметрия Predicting the postoperative risk of invasion parametrization	AUC 0.896 R+C	Да Yes
J. Li et al. [50]	123	Прогнозирование инвазии в лимфатические узлы и кровеносные сосуды Preoperative prognosis of invasion of lymphatic and blood vessels	AUC 0.885 R+C	Да Yes
F. Shang et al. [51]	66	Оценка инфильтрации параметрия Assessment of infiltration parametrization	AUC 0.774 R МРТ опухолевой области + R ПЭТ/КТ перитуморальной области R MRI the tumor area + R PET/CT peritumoral area	Да Yes

3. Прогнозирование метастазирования в лимфатические узлы

В данную группу вошло 31 оригинальное исследование. В среднем в исследования включены данные 169 [137;224] пациентов. 23 исследования посвящены МРТ, 5 исследований – КТ, 2 исследования – ПЭТ/КТ и 1 исследование – ПЭТ/КТ и ПЭТ/МРТ одновременно. В среднем AUC наилучших моделей в исследованиях на тестовых выборках составляла 0,83 ± 0,07, где это было применено.

Практически все исследования (30) посвящены прогнозированию наличия метастазов в тазовых лимфатических узлах по данным радиомических признаков ткани первичной опухоли или выявлению среди лимфатических узлов матастатически пораженных. В 1 исследовании прогнозируется наличие метастазов в парааортальные лимфатические узлы. В 19 из 31 исследованиях авторы использовали для построения прогностических моделей клинические признаки, помимо показателей радиомики. Детальная информация об исследованиях представлена в табл. 3.

В большинстве исследований наилучшие показатели регистрировались у моделей, основанных исключительно на радиомических показателях. Только в 8 исследованиях добавление клинических признаков, таких как стадирование по FIGO, сопутствующие патологии, возраст, гистологическая верификация, позволило повысить метрики точностей моделей. При этом самыми используемыми клиническими признаками являлись либо статус лимфатических узлов по данным МРТ [55, 57, 65], что является операторозависимым показателем и сложно поддается стандартизации и воспроизводимости, либо стадия по FIGO [16, 67], которая сама по себе также учитывает состояние лимфоатических узлов, поэтому ее использование в данном контексте как прогностического фактора сомнительно. В некоторых исследованиях в качестве прогностического признака использовался макси-

Таблица 3. Исследования, посвященные прогнозированию метастазирования в лимфатические узлы (ЛУ) у пациенток с РШМ с применением радиомики

Table 3. Studies devoted to the prediction of tumor invasion of cervical cancer based on radiomics data

Автор Author	N	Цель исследования The purpose of the study	Метрики лучшей модели Best Model Metrics	C
J. Song et al. [52]	132	Прогнозирование МТС в тазовые ЛУ Prediction of MTS in pelvic muscles	AUC 0.75	Да Yes
M. Xiao et al. [53]	233	Предоперационное прогнозирование состояния ЛУ Preoperative prognosis of the LU condition	C-index 0.883 (95% CI 0.809–0.957) Номограмма – C-index, 0.893 [95% CI 0.822–0.964] Nomogram– C-index, 0.893 [95% CI 0.822–0.964]	Нет No
X. Chen et al. [54]	127	Обнаружение МТС в ЛУ MTS detection in LU	AUC 0.841 ± 0.035	Нет No
L. Hou et al. [55]	168	Прогнозирование МТС в ЛУ MTS forecasting in LU	AUC 0.865 (95% ДИ 0.794–0.936) и 0.861 (95% CI 0.733–0.990) R+статус ЛУ R+LU status	Да Yes
T. Dong et al. [56]	226	Прогнозирование МТС в ЛУ до операции Prediction of MTS in LU before surgery	AUC и точность 0.90 и 92.00% AUC and accuracy 0.90 и 92.00%	Нет No
J. Shi et al. [57]	169	Прогнозирование МТС в ЛУ MTS forecasting in LU	AUC в когорте внутренней валидации 0.863 и внешней валидации 0.804 AUC in the internal validation cohort 0.863 and external validation 0.804 R+C	Да Yes

Таблица 3 *(продолжение)*.
Table 3 *(continuation)*.

Автор Author	N	Цель исследования The purpose of the study	Метрики лучшей модели Best Model Metrics	C
X. Deng et al. [58]	163	Прогнозирование МТС в ЛУ MTS forecasting in LU	AUC 0.88 R+C	Да Yes
Q. Wu et al. [59]	189	МТС в ЛУ MTS in LU	AUC 0.847 Rопухоли + перитуморальной ткани RTumors + peritumoral tissue	Да Yes
T. Wang et al. [60]	96	Прогнозирование МТС в ЛУ MTS forecasting in LU	C-index 0.893 R+C	Да Yes
Y. Liu et al. [61]	235	Прогнозирование МТС в ЛУ MTS forecasting in LU	AUC 0.730 и 0.618	Нет No
Q. Wu et al. [26]	56	Прогнозирование МТС в ЛУ MTS forecasting in LU	AUC от 0.747 до 0.850 Rкарт ADC	Да Yes
Y. Liu et al. [62]	219	Прогнозирование МТС в ЛУ MTS forecasting in LU	AUC 0.859 в когорте внутренней проверки и 0.80 в когорте внешней проверки AUC 0.859 in the internal validation cohort and 0.80 in the external validation cohort	Да Yes
Y. Kan et al. [63]	143	Прогнозирование МТС в ЛУ MTS forecasting in LU	AUC 0.754 (95% CI 0.584–0.924)	Да Yes
L. Yan et al. [64]	190	Прогнозирование МТС в ЛУ MTS forecasting in LU	AUC = 0.806	Нет No
Y.Y. Yu et al. [65]	153	Прогнозирование МТС в тазовые ЛУ Prediction of MTS in pelvic muscles	AUC 0.870 (95% CI 0.747–0.948) R+C	Да Yes
J. Chen et al. [66]	150	Предоперационное прогнозирование состояния ЛУ Preoperative prognosis of the LU condition	AUC 0.75 (95% CI 0.53–0.93)	Нет No
X. Xia et al. [67]	150	Предоперационное прогнозирование состояния ЛУ Preoperative prognosis of the LU condition	AUC = 0.922 R+C	Да Yes
T. Wang et al. [68]	124	Предоперационное прогнозирование состояния ЛУ Preoperative prognosis of the LU condition	AUC 0.513–0.826	Нет No
Z. Zhang et al. [69]	247	Предоперационное прогнозирование состояния ЛУ Preoperative prognosis of the LU condition	AUC 0.846 R опухоли+ и перитуморальной области в 3 мм R tumors+ and peritumoral area in 3 mm	Да Yes
F. Lucia et al. [70]	178	Прогнозирование поражения парааортальных ЛУ Prediction of paraaortic LU lesions	C-index от 0,88 до 0,96 (95% CI 0,76, 1,00) и от 0,85 до 0,92 (95% CI 0,75, 0,99) соответственно. R+C	Да Yes
Y. Zhu et al. [71]	233	Прогнозирование МТС в ЛУ MTS forecasting in LU	AUC 0,982	Да Yes
J. Liu et al. [72]	282	Прогнозирование МТС в ЛУ после НАХТ MTS forecasting in LU after NAKHT	AUC 0.859 (95% CI 0.781–0.936)	Да Yes
Y. Liu et al. [73]	235	Предоперационное прогно зирование состояния ЛУ Preoperative prognosis of the LU condition	AUC 0.730 и 0.618	Нет No

Таблица 3 *(окончание)*.
Table 3 *(end)*.

Автор Author	N	Цель исследования The purpose of the study	Метрики лучшей модели Best Model Metrics	C
Z. Yu et al. [74]	180	Предоперационное прогнозирование состояния ЛУ Preoperative prognosis of the LU condition	AUC 0.868 R+C	Да Yes
C. Ai et al. [75]	1099	Оценка метастазов в ЛУ после НАХТ Assessment of LU metastases after NACHT	AUC 0.797	Нет No
K.C.Chan et al. [76]	101	Предоперационное прогнозирование состояния ЛУ Preoperative prognosis of the LU condition	AUC 0.72 и 0.76 R ПЭТ/КТ	Нет No
B. Zhang et al. [77]	118	Прогнозирование МТС в ЛУ MTS forecasting in LU	AUC 0.85	Нет No
S. Liu et al. [78]	180	Прогнозирование МТС в ЛУ MTS forecasting in LU	AUC 0.745 (95% CI: 0.740–0.750) R+C	Да Yes
Z. Zhang et al. [79]	148	Прогнозирование МТС в тазовые ЛУ Prediction of MTS in pelvic muscles	AUC = 0.817	Да Yes
P.A. tefan [80]	56	Идентификация метастастатических ЛУ Identification of metastatic LU	Точность/Accuracy 93.75%.	Нет No

мальный диаметр первичной опухоли [57]. В ряде исследований именно при решении задачи выявления метастазирования в лимфатические узлы хорошо показывают себя радиомические показатели, извлеченные с карт измеряемого коэффициента диффузии (ADC [26, 68]). Данная МР-последовательность активно используется в рутинной МРТ при оценке поражения лимфатических узлов, но применение радиомики позволяет количественно интерпретировать данную информацию.

В целом приведенные исследования показывают хорошие дискриминативные возможности показателей радиомики как для прогнозирования возможного метастазирования в лимфатические узлы при анализе первичной опухоли, так и обнаружения метастазов в лимфатических узлах нормального размера.

Заключение

Внедрение радиомики и алгоритмов машинного обучения обеспечивает более детализированную оценку структурных и функциональных характеристик опухоли, что улучшает прогнозирование заболевания, оптимизирует тактику лечения и устраняет многие диагностические сложности для врачей.

Участие авторов

Солодкий В.А. – ответственность за целостность всех частей статьи, утверждение окончательного варианта статьи.

Нуднов Н.В. – ответственность за целостность всех частей статьи, утверждение окончательного варианта статьи.

Султанова П.Н. – обзор публикаций по теме статьи, концепция и дизайн исследования, сбор и обработка данных, проведение исследования, анализ и интерпретация полученных данных, статистическая обработка данных, подготовка и редактирование текста.

Аксенова С.П. – ответственность за целостность всех частей статьи, утверждение окончательного варианта статьи.

Борисов А.А. – обзор публикаций по теме статьи, концепция и дизайн исследования, сбор и обработка данных, проведение исследования, анализ и интерпретация полученных данных, статистическая обработка данных, подготовка и редактирование текста, подготовка, создание опубликованной работы.

Шахвалиева Э.С.-А. –обзор публикаций по теме статьи, концепция и дизайн исследования, сбор и обработка данных, проведение исследования, анализ и интерпретация полученных данных, статистическая обработка данных, подготовка и редактирование текста, подготовка, создание опубликованной работы.

Карелидзе Д.Г. – обзор публикаций по теме статьи, концепция и дизайн исследования, сбор и обработка данных, проведение исследования, анализ и интерпретация полученных данных, статистическая обработка данных, подготовка и редактирование текста, подготовка, создание опубликованной работы.

Иванников М.Е. – обзор публикаций по теме статьи, концепция и дизайн исследования, сбор и обработка данных, проведение исследования, анализ и интерпретация полученных данных, статистическая обработка данных, подготовка и редактирование текста, подготовка, создание опубликованной работы.

Маковецкая А.И. – обзор публикаций по теме статьи, концепция и дизайн исследования, сбор и обработка данных, проведение исследования, анализ и интерпретация полученных данных, статистическая обработка данных, подготовка и редактирование текста, подготовка, создание опубликованной работы.

Семенова С.Р. – обзор публикаций по теме статьи, концепция и дизайн исследования, сбор и обработка данных, проведение исследования, анализ и интерпретация полученных данных, статистическая обработка данных, подготовка и редактирование текста, подготовка, создание опубликованной работы.

Authors' participation

Solodky V.A. – responsibility for the integrity of all parts of the article, approval of the final version of the article.

Nudnov N.V. – responsibility for the integrity of all parts of the article, approval of the final version of the article.

Aksenova S.P. – responsibility for the integrity of all parts of the article, approval of the final version of the article.

Sultanova P.N. – review of publications, concept and design of the study, collection and analysis of data, conducting research, analysis and interpretation of the obtained data, analysis and interpretation of the obtained data, statistical analysis, text preparation and editing,preparation and creation of the published work.

Borisov A.A. – review of publications, concept and design of the study, collection and analysis of data, conducting research, analysis and interpretation of the obtained data, analysis and interpretation of the obtained data, statistical analysis, text preparation and editing, preparation and creation of the published work.

Shakhvalieva E.S.-A. – review of publications, concept and design of the study, collection and analysis of data, conducting research, analysis and interpretation of the obtained data, analysis and interpretation of the obtained data, statistical analysis, text preparation and editing, preparation and creation of the published work.

Karelidze D.G. – review of publications, concept and design of the study, collection and analysis of data, conducting research, analysis and interpretation of the obtained data, analysis and interpretation of the obtained data, statistical analysis, text preparation and editing, preparation and creation of the published work.

Ivannikov M.E. – review of publications, concept and design of the study, collection and analysis of data, conducting research, analysis and interpretation of the obtained data, analysis and interpretation of the obtained data, statistical analysis, text preparation and editing, preparation and creation of the published work.

Makovetskaya A.I. – review of publications, concept and design of the study, collection and analysis of data, conducting research, analysis and interpretation of the obtained data, analysis and interpretation of the obtained data, statistical analysis, text preparation and editing, preparation and creation of the published work.

Semenova S.R. – review of publications, concept and design of the study, collection and analysis of data, conducting research, analysis and interpretation of the obtained data, analysis and interpretation of the obtained data, statistical analysis, text preparation and editing, preparation and creation of the published work.

Список литературы [References]

1. Всемирная организация здравоохранения, 2023,17 ноября. Рак шейки матки.
   World Health Organization, 2023, november 17. Cervical cancer. (In Russian)
   https://www.who.int/ru/news-room/fact-sheets/detail/cervical-cancer?utm_source=chatgpt.com
2. Каприн А.Д., Старинский В.В., Шахзадова А.О. (ред.). Состояние онкологической помощи населению России в 2023 году. М.: МНИОИ им. П.А. Герцена – филиал ФГБУ "НМИЦ радиологии" Минздрава России, 2024. 262 с.
   Kaprin A.D., Starinsky V.V., Shakhzadova A.O. (eds). The state of oncologic assistance to the Russian population in 2023. M.: P.A. Herzen Moscow Research Institute of Oncology – a department of the Federal State Budgetary Institution NMRC of Radiology, 2024. 262 p. (In Russian)
3. Statistics at a glance. https://gco.iarc.who.int/media/globocan/factsheets/populations/900-world-fact-sheet.pdf
4. Pecorelli S. Revised FIGO staging for carcinoma of the vulva, cervix, and endometrium. *Int. J. Gynaecol. Obstet*. 2009; 105 (2): 103–104.
   http://doi.org/10.1016/j.ijgo.2009.02.012.
5. Клинические рекомендации "Рак шейки матки", 2023.
   Clinical guidelines "Cervical Cancer", 2023. (In Russian)
   http://disuria.ru/_ld/13/1376_kr20C53MZ.pdf
6. Dappa E., Elger T., Hasenburg A. et al. The value of advanced MRI techniques in the assessment of cervical cancer: a review. *Insights. Imaging.* 2017; 8 (5): 471–481. http://doi.org/10.1007/s13244-017-0567-0
7. Bizzarri N., Russo L., Dolciami M. et al. Radiomics systematic review in cervical cancer: gynecological oncologists' perspective. *Int. J. Gynecol. Cancer*. 2023; 33 (10): 1522–1541. http://doi.org/10.1136/ijgc-2023-004589
8. Антонова И.Б., Аксенова С.П., Нуднов Н.В., Кригер А.В. Возможности и ограничения магнитно-резонансной томографии для диагностики эндоцервикальных аденокарцином шейки матки. *Digital Diagnostics*. 2024; 5 (2): 149–166. http://doi.org/10.17816/dd585195
   Antonova I.B., Aksenova S.P., Nudnov N.V., Kriger A.V. Possibilities and limitations of magnetic resonance imaging in the diagnostics of endocervical adenocarcinomas. *Digital Diagnostics*. 2024; 5 (2): 149–166. http://doi.org/10.17816/dd585195 (In Russian)
9. Тарачкова Е.В., Шориков М.А., Панов В.О., Кузнецов В.В., Усманова Л.Ш., Тюрин И.Е. Возможности мультипараметрической магнитно-резонансной томографии в дифференциальной диагностике гистологического типа рака шейки матки на дооперационном этапе. *Опухоли женской репродуктивной системы.* 2016; 12 (2): 60–69. http://doi.org/10.17650/1994-4098-2016-12-2-60-69
   Tarachkova E.V., Streltsova O.N., Panov V.O. et al. Possibilities of multiparametric MRI in the differential diagnosis of histological types of cervical cancer in the

preoperative period. *Tumors of Female Reproductive System.* 2016; 12 (2): 60–69. http://doi.org/10.17650/1994-4098-2016-12-2-60-69 (In Russian)
10. Aerts H.J. The Potential of Radiomic-Based Phenotyping in Precision Medicine: A Review. *JAMA Oncol*. 2016; 2 (12): 1636–1642. http://doi.org/10.1001/jamaoncol.2016.2631
11. Bizzarri N., Russo L., Dolciami M. et al. Radiomics systematic review in cervical cancer: gynecological oncologists' perspective. *Int. J. Gynecol. Cancer.* 2023; 33 (10): 1522–1541. http://doi.org/10.1136/ijgc-2023-004589
12. Zhao X., Wang X., Zhang B. et al. Classifying early stages of cervical cancer with MRI-based radiomics. *Magn. Reson. Imaging*. 2022; 89: 70–76. http://doi.org/10.1016/j.mri.2022.03.002
13. Wang W., Jiao Y., Zhang L. et al. Multiparametric MRI-based radiomics analysis: differentiation of subtypes of cervical cancer in the early stage. *Acta Radiol.* 2022; 63 (6): 847–856. http://doi.org/10.1177/02841851211014188
14. Aouadi S., Torfeh T., Bouhali O. et al. Prediction of cervix cancer stage and grade from diffusion weighted imaging using EfficientNet. *Biomed. Phys. Eng. Express.* 2024; 10 (4). http://doi.org/10.1088/2057-1976/ad5207
15. Chong G.O., Park S.H., Park N.J. et al. Predicting Tumor Budding Status in Cervical Cancer Using MRI Radiomics: Linking Imaging Biomarkers to Histologic Characteristics. *Cancers (Basel)*. 2021; 13(20): 5140. http://doi.org/10.3390/cancers13205140
16. Deng X., Liu M., Sun J. et al. Feasibility of MRI-based radiomics features for predicting lymph node metastases and VEGF expression in cervical cancer. *Eur. J. Radiol.* 2021; 134: 109429. http://doi.org/10.1016/j.ejrad.2020.109429
17. Li X.R., Jin J.J., Yu Y. et al. PET-CT radiomics by integrating primary tumor and peritumoral areas predicts E-cadherin expression and correlates with pelvic lymph node metastasis in early-stage cervical cancer. *Eur. Radiol*. 2021; 31 (8): 5967–5979. http://doi.org/10.1007/s00330-021-07690-7
18. Huang K., Huang X., Zeng C. et al. Radiomics signature for dynamic changes of tumor-infiltrating CD8+ T cells and macrophages in cervical cancer during chemo-radiotherapy. *Cancer Imaging*. 2024; 24 (1): 54. http://doi.org/10.1186/s40644-024-00680-0
19. Yu Z., Zhihui Q., Linrui L. et al. Machine Learning-Based Models for Assessing Postoperative Risk Factors in Patients with Cervical Cancer. *Acad. Radiol.* 2024; 31 (4): 1410–1418. http://doi.org/10.1016/j.acra.2023.09.031
20. Liu Y., Zhang Y., Cheng R. et al. Radiomics analysis of apparent diffusion coefficient in cervical cancer: A preliminary study on histological grade evaluation. *J. Magn. Reson. Imaging*. 2019; 49 (1): 280–290. http://doi.org/10.1002/jmri.26192
21. Wang W., Jiao Y., Zhang L. et al. Multiparametric MRI-based radiomics analysis: differentiation of subtypes of cervical cancer in the early stage. *Acta Radiol.* 2022; 63 (6): 847–856. http://doi.org/10.1177/ 02841851211014188
22. Chong G.O., Park S.H., Park N.J. et al. Predicting Tumor Budding Status in Cervical Cancer Using MRI Radiomics: Linking Imaging Biomarkers to Histologic Characteristics. *Cancers (Basel)*. 2021; 13 (20): 5140. http://doi.org/10.3390/cancers13205140
23. Li X.R., Jin J.J., Yu Y. et al. PET-CT radiomics by integrating primary tumor and peritumoral areas predicts E-cadherin expression and correlates with pelvic lymph node metastasis in early-stage cervical cancer. *Eur. Radiol*. 2021; 31 (8): 5967–5979. http://doi.org/10.1007/s00330-021-07690-7
24. Liu Y., Song T., Dong T.F. et al. MRI-based radiomics analysis to evaluate the clinicopathological characteristics of cervical carcinoma: a multicenter study. *Acta Radiol*. 2023; 64 (1): 395–403. http://doi.org/10.1177/02841851211065142
25. Umutlu L., Nensa F., Demircioglu A. et al. Radiomics Analysis of Multiparametric PET/MRI for N- and M-Staging in Patients with Primary Cervical Cancer. *Rofo.* 2020; 192 (8): 754–763. http://doi.org/10.1055/a-1100-0127
26. Wu Q., Shi D., Dou S. et al. Radiomics Analysis of Multiparametric MRI Evaluates the Pathological Features of Cervical Squamous Cell Carcinoma. *J. Magn. Reson. Imaging*. 2019; 49 (4): 1141–1148. http://doi.org/10.1002/jmri.26301
27. Chong G.O., Park S.H., Jeong S.Y. et al. Prediction Model for Tumor Budding Status Using the Radiomic Features of F-18 Fluorodeoxyglucose Positron Emission Tomography/Computed Tomography in Cervical Cancer. *Diagnostics (Basel)*. 2021; 11 (8): 1517. http://doi.org/10.3390/diagnostics11081517
28. Wang M., Perucho J.A.U., Vardhanabhuti V. et al. Radiomic Features of T2-weighted Imaging and Diffusion Kurtosis Imaging in Differentiating Clinicopathological Characteristics of Cervical Carcinoma. *Acad. Radiol*. 2022; 29 (8): 1133–1140. http://doi.org/10.1016/j.acra.2021.08.018
29. Zhao X., Wang X., Zhang B. et al. Classifying early stages of cervical cancer with MRI-based radiomics. *Magn. Reson. Imaging*. 2022; 89: 70–76. http://doi.org/10.1016/j.mri.2022.03.002
30. Huang Q., Deng B., Wang Y. et al. Reduced field-of-view DWI derived clinical-radiomics model for the prediction of stage in cervical cancer. *Insights. Imaging.* 2023; 14 (1): 18. http://doi.org/10.1186/s13244-022-01346-w
31. Huang K., Huang X., Zeng C. et al. Radiomics signature for dynamic changes of tumor-infiltrating CD8+ T cells and macrophages in cervical cancer during chemoradiotherapy. *Cancer Imaging*. 2024; 24 (1): 54. http://doi.org/10.1186/s40644-024-00680-0
32. Liu H., Lao M., Zhang Y. et al. Radiomics-based machine learning models for differentiating pathological subtypes in cervical cancer: a multicenter study. *Front. Oncol*. 2024; 14: 1346336. http://doi.org/10.3389/fonc.2024.1346336
33. Wu F., Zhang R., Li F. et al. Radiomics analysis based on multiparametric magnetic resonance imaging for differentiating early stage of cervical cancer. *Front. Med. (Lausanne)*. 2024; 11: 1336640. http://doi.org/10.3389/fmed.2024.1336640
34. Yu Z., Zhihui Q., Linrui L. et al. Machine Learning-Based Models for Assessing Postoperative Risk Factors in Patients with Cervical Cancer. *Acad. Radiol*. 2024; 31 (4): 1410–1418. http://doi.org/10.1016/j.acra.2023.09.031
35. Wang S., Jiang T., Hu X. et al. Can the combination of DWI and T2WI radiomics improve the diagnostic efficiency of cervical squamous cell carcinoma? *Magn. Reson. Imaging.* 2022; 92: 197–202. http://doi.org/10.1016/j.mri.2022.07.005
36. Liu Y., Dong T.F., Li P.J. et al. MRI-based radiomics features for the non-invasive prediction of FIGO stage in

cervical carcinoma: A multi-center study. *Magn. Reson. Imaging.* 2024; 110: 170–175. http://doi.org/10.1016/j.mri.2023.11.012
37. Zhang Y., Hu Y., Zhao S., Xu S. Validation of the 2018 FIGO staging system for stage IIIC cervical cancer by determining the metabolic and radiomic heterogeneity of primary tumors based on ^{18}F-FDG PET/CT. *Abdom Radiol (NY).* 2024; 49 (6): 2027–2039. http://doi.org/10.1007/s00261-024-04226-7
38. Li Z., Li H., Wang S. et al. MR-Based Radiomics Nomogram of Cervical Cancer in Prediction of the Lymph-Vascular Space Invasion preoperatively. *J. Magn. Reson. Imaging*. 2019; 49 (5): 1420–1426. http://doi.org/10.1002/jmri.26531
39. Du W., Wang Y., Li D. et al. Preoperative Prediction of Lymphovascular Space Invasion in Cervical Cancer With Radiomics – Based Nomogram. *Front. Oncol.* 2021; 11: 637794. http://doi.org/10.3389/fonc.2021.637794
40. Wang T., Gao T., Guo H. et al. Preoperative prediction of parametrial invasion in early-stage cervical cancer with MRI-based radiomics nomogram. *Eur. Radiol*. 2020; 30 (6): 3585–3593. http://doi.org/10.1007/S00330-019-06655-1
41. Huang G., Cui Y., Wang P. et al. Multi-Parametric Magnetic Resonance Imaging-Based Radiomics Analysis of Cervical Cancer for Preoperative Prediction of Lymphovascular Space Invasion. *Front. Oncol.* 2022; 11: 663370. http://doi.org/10.3389/fonc.2021.663370
42. Li X., Xu C., Yu Y. et al. Prediction of lymphovascular space invasion using a combination of tenascin-C, cox-2, and PET/CT radiomics in patients with early-stage cervical squamous cell carcinoma. *BMC Cancer*. 2021; 21 (1): 866. http://doi.org/10.1186/S12885-021-08596-9
43. Wu Y, Wang S., Liu X.. et al. Habitat-based radiomics enhances the ability to predict lymphovascular space invasion in cervical cancer: a multi-center study. *Front. Oncol.* 2023; 13: 1252074. http://doi.org/10.3389/fonc.2023.1252074
44. Xiao M., Li Y., Ma F. et al. Multiparametric MRI radiomics nomogram for predicting lymph-vascular space invasion in early-stage cervical cancer. *Br. J. Radiol*. 2022; 95 (1134): 20211076. http://doi.org/10.1259/bjr.20211076
45. Cui L., Yu T., Kan Y. et al. Multi-parametric MRI-based peritumoral radiomics on prediction of lymph-vascular space invasion in early-stage cervical cancer. *Diagn. Interv. Radiol.* 2022; 28 (4): 312–321. http://doi.org/10.5152/dir.2022.20657
46. Liu F.H., Zhao X.R., Zhang X.L. et al. Multiparametric MRI-based radiomics nomogram for predicting lymph-vascular space invasion in cervical cancer. *BMC Med. Imaging*. 2024; 24 (1): 167. http://doi.org/10.1186/s12880-024-01344-y
47. Ren J., Li Y., Yang J.J. et al. MRI-based radiomics analysis improves preoperative diagnostic performance for the depth of stromal invasion in patients with early stage cervical cancer. *Insights. Imaging*. 2022; 13 (1): 17. http://doi.org/10.1186/s13244-022-01156-0
48. Yan H., Huang G., Yang Z. et al. Machine Learning-Based Multiparametric Magnetic Resonance Imaging Radiomics Model for Preoperative Predicting the Deep Stromal Invasion in Patients with Early Cervical Cancer. *J. Imaging Inform. Med*. 2024; 37 (1): 230–246. http://doi.org/10.1007/s10278-023-00906-w
49. Yu Z., Zhihui Q., Linrui L. et al. Machine Learning-Based Models for Assessing Postoperative Risk Factors in Patients with Cervical Cancer. *Acad. Radiol.* 2024; 31 (4): 1410–1418. http://doi.org/10.1016/j.acra.2023.09.031
50. Li J., Cui N., Wang Y. et al. Prediction of preoperative lymph-vascular space invasion and survival outcomes of cervical squamous cell carcinoma by utilizing ^{18}F-FDG PET/CT imaging at early stage. *Nucl. Med. Commun*. 2024; 45 (12): 1069–1081. http://doi.org/10.1097/MNM.0000000000001909
51. Shang F., Tan Z., Gong T. et al. Evaluation of parametrial infiltration in patients with IB-IIB cervical cancer by a radiomics model integrating features from tumoral and peritumoral regions in ^{18}F-fluorodeoxy glucose positron emission tomography/MR images. *NMR Biomed*. 2023: e4945. http://doi.org/10.1002/nbm.4945
52. Song J, Hu Q, Ma Z, et al. Feasibility of T2WI-MRI-based radiomics nomogram for predicting normal-sized pelvic lymph node metastasis in cervical cancer patients. *Eur. Radiol.* 2021; 31 (9): 6938–6948. http://doi.org/10.1007/s00330-021-07735-x
53. Xiao M., Ma F., Li Y. et al. Multiparametric MRI-Based Radiomics Nomogram for Predicting Lymph Node Metastasis in Early-Stage Cervical Cancer. *J. Magn. Reson. Imaging*. 2020; 52 (3): 885–896. http://doi.org/10.1002/jmri.27101
54. Chen X., Liu W., Thai T.C. et al. Developing a new radiomics-based CT image marker to detect lymph node metastasis among cervical cancer patients. *Comput. Methods Programs. Biomed.* 2020; 197: 105759. http://doi.org/10.1016/j.cmpb.2020.105759
55. Hou L., Zhou W., Ren J. et al. Radiomics Analysis of Multiparametric MRI for the Preoperative Prediction of Lymph Node Metastasis in Cervical Cancer. *Front. Oncol.* 2020; 10: 1393. http://doi.org/10.3389/fonc.2020.01393
56. Dong T., Yang C., Cui B. et al. Development and Validation of a Deep Learning Radiomics Model Predicting Lymph Node Status in Operable Cervical Cancer. *Front. Oncol*. 2020; 10: 464. http://doi.org/10.3389/fonc.2020.00464
57. Shi J., Dong Y., Jiang W. et al. MRI-based peritumoral radiomics analysis for preoperative prediction of lymph node metastasis in early-stage cervical cancer: A multi-center study. *Magn. Reson. Imaging*. 2022; 88: 1–8. http://doi.org/10.1016/j.mri.2021.12.008
58. Deng X., Liu M., Sun J. et al. Feasibility of MRI-based radiomics features for predicting lymph node metastases and VEGF expression in cervical cancer. *Eur. J. Radiol*. 2021; 134: 109429. http://doi.org/10.1016/j.ejrad.2020.109429
59. Wu Q., Wang S., Chen X. et al. Radiomics analysis of magnetic resonance imaging improves diagnostic performance of lymph node metastasis in patients with cervical cancer. *Radiother. Oncol.* 2019; 138: 141–148. http://doi.org/10.1016/j.radonc.2019.04.035
60. Wang T., Gao T., Yang J. et al. Preoperative prediction of pelvic lymph nodes metastasis in early-stage cervical cancer using radiomics nomogram developed based on T2-weighted MRI and diffusion-weighted imaging. *Eur. J. Radiol.* 2019; 114: 128–135. http://doi.org/10.1016/j.ejrad.2019.01.003
61. Liu Y., Song T., Dong T.F. et al. MRI-based radiomics analysis to evaluate the clinicopathological characteristics of cervical carcinoma: a multicenter study. *Acta Radiol.* 2023; 64 (1): 395–403. http://doi.org/10.1177/02841851211065142

62. Liu Y., Fan H., Dong D. et al. Computed tomography-based radiomic model at node level for the prediction of normal-sized lymph node metastasis in cervical cancer. *Transl. Oncol*. 2021; 14 (8): 101113. http://doi.org/10.1016/j.tranon.2021.101113
63. Kan Y., Dong D., Zhang Y. et al. Radiomic signature as a predictive factor for lymph node metastasis in early-stage cervical cancer. *J. Magn. Reson. Imaging*. 2019; 49 (1): 304–310. http://doi.org/10.1002/jmri.26209
64. Yan L., Yao H., Long R. et al. A preoperative radiomics model for the identification of lymph node metastasis in patients with early-stage cervical squamous cell carcinoma. *Br. J. Radiol*. 2020; 93 (1116): 20200358. http://doi.org/10.1259/bjr.20200358
65. Yu Y.Y., Zhang R., Dong R.T. et al. Feasibility of an ADC-based radiomics model for predicting pelvic lymph node metastases in patients with stage IB-IIA cervical squamous cell carcinoma. *Br. J. Radiol.* 2019; 92 (1097): 20180986. http://doi.org/10.1259/bjr.20180986
66. Chen J., He B., Dong D. et al. Noninvasive CT radiomic model for preoperative prediction of lymph node metastasis in early cervical carcinoma. *Br. J. Radiol.* 2020; 93 (1108): 20190558. http://doi.org/10.1259/bjr.20190558
67. Xia X., Li D., Du W. et al. Radiomics Based on Nomogram Predict Pelvic Lymphnode Metastasis in Early-Stage Cervical Cancer. *Diagnostics (Basel).* 2022; 12 (10): 2446. http://doi.org/10.3390/diagnostics12102446
68. Wang T., Li Y.Y., Ma N.N. et al. A MRI radiomics-based model for prediction of pelvic lymph node metastasis in cervical cancer. *Wld J. Surg. Oncol*. 2024; 22 (1): 55. http://doi.org/10.1186/s12957-024-03333-5
69. Zhang Z., Wan X., Lei X. et al. Intra- and peri-tumoral MRI radiomics features for preoperative lymph node metastasis prediction in early-stage cervical cancer. *Insights. Imaging.* 2023; 14 (1): 65. http://doi.org/10.1186/s13244-023-01405-w
70. Lucia F., Bourbonne V., Pleyers C. et al. Multicentric development and evaluation of ^{18}F-FDG PET/CT and MRI radiomics models to predict para-aortic lymph node involvement in locally advanced cervical cancer. *Eur. J. Nucl. Med. Mol. Imaging*. 2023; 50 (8): 2514–2528. http://doi.org/10.1007/s00259-023-06180-w
71. Zhu Y., Fu C., Du J. et al. Prediction of Cervical Cancer Lymph Node Metastasis via a Multimodal Transfer Learning Approach. *Br. J. Hosp. Med. (Lond)*. 2024; 85 (10): 1–14. http://doi.org/10.12968/hmed.2024.0428
72. Liu J., Dong L., Zhang X. et al. Radiomics analysis for prediction of lymph node metastasis after neoadjuvant chemotherapy based on pretreatment MRI in patients with locally advanced cervical cancer. *Front. Oncol*. 2024; 14: 1376640. http://doi.org/10.3389/fonc.2024.1376640
73. Liu Y., Song T., Dong T.F. et al. MRI-based radiomics analysis to evaluate the clinicopathological characteristics of cervical carcinoma: a multicenter study. *Acta Radiol*. 2023; 64 (1): 395–403. http://doi.org/10.1177/02841851211065142
74. Yu Z., Zhihui Q., Linrui L. et al. Machine Learning-Based Models for Assessing Postoperative Risk Factors in Patients with Cervical Cancer. *Acad. Radiol*. 2024; 31 (4): 1410–1418. http://doi.org/10.1016/j.acra.2023.09.031
75. Ai C., Zhang L., Ding W. et al. A nomogram-based optimized Radscore for preoperative prediction of lymph node metastasis in patients with cervical cancer after neoadjuvant chemotherapy. *Front. Oncol.* 2023; 13: 1117339. http://doi.org/10.3389/fonc.2023.1117339
76. Chan K.C., Perucho J.A.U., Subramaniam R.M., Lee E.Y.P. Utility of pre-treatment ^{18}F-fluorodeoxyglucose PET radiomic analysis in assessing nodal involvement in cervical cancer. *Nucl. Med. Commun.* 2023; 44 (5): 375–380. http://doi.org/10.1097/MNM.0000000000001672
77. Zhang B., Liu L., Meng D., Kue C.S. Development of a radiomic model for cervical cancer staging based on pathologically verified, retrospective metastatic lymph node data. *Acta Radiol*. 2024; 65 (12): 1548–1559. http://doi.org/10.1177/02841851241291931.
78. Liu S., Zhou Y., Wang C. et al. Prediction of lymph node status in patients with early-stage cervical cancer based on radiomic features of magnetic resonance imaging (MRI) images. *BMC Med. Imaging*. 23, 101 (2023). http://doi.org/10.1186/s12880-023-01059-6
79. Zhang Z., Li X., Sun H. Development of machine learning models integrating PET/CT radiomic and immuno-histochemical pathomic features for treatment strategy choice of cervical cancer with negative pelvic lymph node by mediating COX-2 expression. *Front. Physiol.* 2022; 13: 994304. http://doi.org/10.3389/fphys.2022.994304
80. tefan P.A., Co e A., Csutak C. et al. Texture Analysis in Uterine Cervix Carcinoma: Primary Tumour and Lymph Node Assessment. *Diagnostics (Basel)*. 2023; 13 (3): 442. http://doi.org/10.3390/diagnostics13030442

Для корреспонденции*: Султанова Пери Назимовна – e-mail: sulperi14@mail.ru

Солодкий Владимир Алексеевич – академик РАН, доктор мед. наук, профессор, директор ФГБУ “Российский научный центр рентгенорадиологии” Минздрава России, Москва. https://orcid.org/0000-0002-1641-6452

Нуднов Николай Васильевич – доктор мед. наук, профессор, заместитель директора по научной работе, заведующий научно-исследовательским отделом комплексной диагностики заболеваний и радиотерапии ФГБУ “Российский научный центр рентгенорадиологии” Минздрава России; профессор кафедры рентгенологии и радиологии ФГБОУ ДПО “Российская медицинская академия непрерывного профессионального образования” Минздрава России; заместитель директора по научной работе, профессор кафедры онкологии и рентгенорадиологии ФГАОУ ВО “Российский университет дружбы народов имени Патриса Лумумбы” Минобрнауки России, Москва. https://orcid.org/0000-0001-5994-0468. E-mail: mailbox@rncrr.rssi.ru

Султанова Пери Назимовна – клинический ординатор по специальности “рентгенология” ФГБУ “Российский научный центр рентгенорадиологии” Минздрава России”, Москва. https://orcid.org/0009-0009-3006-8210

Аксенова Светлана Павловна – канд. мед. наук, научный сотрудник лаборатории рентгенорадиологии научно-исследовательского отдела комплексной диагностики заболеваний и радиотерапии ФГБУ “Российский научный центр рентгенорадиологии” Минздрава России, Москва. https://orcid.org/0000-0003-2552-5754. E-mail: fabella@mail.ru

Борисов Александр Александрович – аналитик ФГАОУ ВО РНИМУ им. Н.И. Пирогова Минздрава России, Москва. https://orcid.org/0000-0003-4036-5883

Шахвалиева Элина Саид-Аминовна – врач-рентгенолог ГБУЗ города Москвы “Детская городская клиническая больница № 9 им. Г.Н. Сперанского ДЗ города Москвы”. https://orcid.org/0009-0000-7535-8523

Карелидзе Давид Георгиевич – клинический ординатор по специальности “рентгенология” ФГБУ “Российский научный центр рентгенорадиологии” Минздрава России, Москва. https://orcid.org/0009-0002-0375-1291

Иванников Михаил Евгеньевич – врач-рентгенолог ГБУЗ города Москвы “Городская клиническая больница имени А.К. Ерамишанцева ДЗ города Москвы”, Москва. https://orcid.org/0009-0007-0407-0953

Маковецкая Алена Игоревна – клинический ординатор по специальности “рентгенология” ФГБУ “Российский научный центр рентгенорадиологии” Минздрава России, Москва. https://orcid.org/0009-0007-3964-7708

Семенова Софья Романовна – студентка ФГАОУ ВО РНИМУ им. Н.И. Пирогова Минздрава России, Москва. https://orcid.org/0009-0001-8927-2242

Contact*: Peri N. Sultanova – e-mail: sulperi14@mail.ru

Vladimir A. Solodkiy – Academician of the Russian Academy of Sciences, Doct. of Sci. (Med.), Professor, Director of the Russian Scientific Center of Roentgenoradiology of the Ministry of Healthcare of the Russian Federation, Moscow. https://orcid.org/0000-0002-1641-6452

Nikolay V. Nudnov – Doct. of Sci. (Med.), Professor, Deputy Director for Scientific Work, Head of the Research Department for Complex Diagnostics of Diseases and Radiotherapy, Russian Scientific Center of Roentgenoradiology of the Ministry of Healthcare of the Russian Federation;

Professor, Department of Roentgenoradiology and Radiology, Russian Medical Academy of Continuous Professional Education of the Ministry of Healthcare of the Russian Federation; Professor, Department of Oncology and Radiology, Peoples' Friendship University of Russia named after Patrice Lumumba of the Ministry of Science and Higher Education of the Russian Federation, Moscow. https://orcid.org/0000-0001-5994-0468. E-mail: mailbox@rncrr.rssi.ru

Peri N. Sultanova – clinical resident in the specialty “Radiology” of the Russian Scientific Center of Roentgenoradiology of the Ministry of Healthcare of the Russian Federation, Moscow. https://orcid.org/0009-0009-3006-8210

Svetlana P. Aksenova – Cand. of Sci. (Med.), research fellow, Russian Scientific Center of Roentgenoradiology of the Ministry of Healthcare of the Russian Federation, Moscow. https://orcid.org/0000-0003-2552-5754. E-mail: fabella@mail.ru

Aleksandr A. Borisov – analyst, Pirogov Russian National Research Medical University, Moscow. https://orcid.org/0000-0003-4036-5883

Elina S.-A. Shakhvalieva – radiologist at the G.N. Speransky Children's City Clinical Hospital No. 9 of Moscow Healthcare Department, Moscow. https://orcid.org/0009-0000-7535-8523

David G. Karelidze – clinical resident in the specialty “Radiology” of the Russian Scientific Center of Roentgenoradiology of the Ministry of Healthcare of the Russian Federation, Moscow. https://orcid.org/0009-0002-0375-1291

Mikhail E. Ivannikov – radiologist at the A.K. Yeramishantsev City Clinical Hospital of Moscow Healthcare Department, Moscow. https://orcid.org/0009-0007-0407-0953

Alena I. Makoveckaya – clinical resident in the specialty “Radiology” of the Russian Scientific Center of Roentgenoradiology of the Ministry of Healthcare of the Rus sian Federation, Moscow. https://orcid.org/0009-0007-3964-7708

Sofya R. Semenova – student, Pirogov Russian National Research Medical University, Moscow. https://orcid.org/0009-0001-8927-2242