ISSN 1607-0763 (Print); ISSN 2408-9516 (Online)
https://doi.org/10.24835/1607-0763-1539

Ультразвуковое исследование высокого разрешения в поздний период динамического наблюдения после фотодинамической терапии базально-клеточного рака кожи головы и шеи

© **Хоружая С.С.[1]*, Васильев А.Ю.[2], Семин В.Е.[1], Нечаев В.А.[1]**

[1] ГБУЗ города Москвы "Городская клиническая больница имени С.С. Юдина" ДЗ города Москвы; 117152 Москва, Загородное шоссе, д. 18А, корп. 7, Российская Федерация

[2] ФГБОУ ДПО "Российская медицинская академия непрерывного профессионального образования" Минздрава России; 125993 Москва, ул. Баррикадная, д. 2/1, стр. 1, Российская Федерация

Цель исследования: определить возможности ультразвукового исследования высокого разрешения в оценке результатов проведенного лечения базально-клеточного рака кожи головы и шеи методом фотодинамической терапии в поздний период.

Материал и методы. Обследован 101 пациент (32 мужчины и 69 женщин, возраст от 40 до 93 лет) в поздний период (3–6–12 мес) после сеанса фотодинамической терапии. Всем пациентам выполнено ультразвуковое исследование высокого разрешения в зоне проведенного лечения на аппарате экспертного класса Philips Epic 7 высокочастотным линейным матричным датчиком eL18-4 с диапазоном сканирования 2–22 МГц и технологией визуализации микрокровотока Microflow Imaging.

Результаты. Впервые проведена оценка эффективности лечения и возможности исключения рецидива основного заболевания методом ультразвуковой диагностики после проводимой фотодинамической терапии базально-клеточного рака кожи головы и шеи в период формирования рубцовых изменений. Ультразвуковая картина в период 3–6–12 мес после проведения фотодинамической терапии имела различную семиотику изменений кожи и близлежащих мягких тканей в зависимости от степени формирования рубцовых изменений, носила индивидуальный характер и зависела от множества факторов.

Заключение. Ультразвуковая диагностика является эффективным неинвазивным, экономичным методом исследования, позволяющим в динамике оценить степень репаративных изменений кожи после проведенного лечения и исключить рецидив основного заболевания.

Ключевые слова: ультразвуковое исследование; фотодинамическая терапия; базально-клеточный рак кожи

Авторы подтверждают отсутствие конфликтов интересов.

Для цитирования: Хоружая С.С., Васильев А.Ю., Семин В.Е., Нечаев В.А. Ультразвуковое исследование высокого разрешения в поздний период динамического наблюдения после фотодинамической терапии базально-клеточного рака кожи головы и шеи. *Медицинская визуализация.* https://doi.org/10.24835/1607-0763-1539

Поступила в редакцию: 28.02.2025. **Принята к печати:** 21.04.2025. **Опубликована online:** 30.05.2025.

High-resolution ultrasound in the late period of dynamic follow-up after photodynamic therapy for basal cell carcinoma of the head and neck skin

© **Svetlana S. Khoruzhaya[1]*, Aleksandr Yu. Vasil'yev[2], Vladimir E. Semin[1], Valentin A. Nechayev[1]**

[1] Yudin Moscow City Clinical Hospital; 18A-7, Zagorodnoe shosse, Moscow 117152, Russian Federation

[2] Russian Medical Academy of Continuous Professional Education of the Ministry of Healthcare of the Russian Federation; 2/1-1, Barrikadnaya str., Moscow 125993, Russian Federation

Purpose of the study. The objective of this study was to ascertain the potential of high-resolution ultrasound in evaluating the outcomes of photodynamic therapy for basal cell carcinoma of the head and neck in the late period.

Materials and methods. A total of 101 patients were examined in the late period (3–6–12 months) after photodynamic therapy (32 men and 69 women) with ages ranging from 40 to 93 years. All patients underwent a high-resolution ultrasound examination of the treated area using a Philips Epic 7 expert class device with a high-frequency linear matrix transducer (eL18-4) with a scanning range of 2–22 MHz and Microflow Imaging technology.

Results. The results of the study revealed that ultrasonic diagnostics can effectively evaluate the treatment's effectiveness and exclude the recurrence of the primary disease following photodynamic therapy for basal cell carcinoma of the head and neck during the period of scar changes formation. The ultrasound images obtained at 3, 6, and 12 months following photodynamic therapy revealed various changes in the skin and adjacent soft tissues, depending on the extent of scar formation. These changes exhibited unique characteristics and were influenced by numerous factors.

Conclusions. Ultrasound diagnostics has been proven to be a reliable, non-invasive, and cost-effective research method. It provides a means to assess the degree of reparative changes in the skin following treatment and to rule out the possibility of disease recurrence.

Keywords: ultrasound; photodynamic therapy; basal cell skin cancer

Conflict of interest. The authors declare no conflict of interest. The study had no sponsorship.

For citation: Khoruzhaya S.S., Vasil'yev A.Yu., Semin V.E., Nechayev V.A. High-resolution ultrasound in the late period of dynamic follow-up after photodynamic therapy for basal cell carcinoma of the head and neck skin. *Medical Visualization.* https://doi.org/10.24835/1607-0763-1539

Received: 28.02.2025. **Accepted for publication:** 21.04.2025. **Published online:** 30.05.2025.

Введение

Базально-клеточный рак кожи (БКРК) составляет около 80% всех случаев немеланомных опухолей кожи практически во всех странах мира, включая Россию [1]. Выявлена тенденция к постоянному росту заболеваемости, особенно для пациентов в возрасте старше 50 лет. Прогнозируется, что в течение следующих 10 лет заболеваемость БКРК увеличится до 30% у мужчин и 25% у женщин. Одним из основных этиологических факторов является воздействие ультрафиолетового излучения, при этом наиболее распространенной локализацией является область головы и шеи [2–4]. БКРК чаще всего проявляется в виде медленно растущего образования кожи с перламутровым блеском и ветвящимися сосудами, видимыми на поверхности опухоли при клиническом или дерматоскопическом осмотре. БКРК редко метастазирует (до 1% случаев), являясь преимущественно опухолью с местнодеструирующим ростом. Современная тактика выбора лечения БКРК предусматривает использования хирургических, лучевых, лекарственных методов и их комбинации. Альтернативным подходом к лечению является фотодинамическая терапия (ФДТ), применяемая при поверхностных и узловых формах, рецидивных опухолях. Однако крайне важно тщательно контролировать кожные изменения после проведенного лечения с целью динамического наблюдения и исключения рецидива. Учитывая широкую доступность, неионизирующий характер, ультразвуковое исследование (УЗИ) кожи является эффективным неинвазивным методом, помогающим оценить в динамике лечебный эффект от проводимой процедуры [5, 6].

Цель исследования: ультразвуковое динамическое наблюдение поздних изменений кожи в оценке результатов проведенного лечения базально-клеточного рака кожи головы и шеи методом ФДТ.

Материал и методы

При динамическом контроле в поздний период (3–6–12 мес) после проведения ФДТ обследован 101 пациент. В зависимости от пола и возраста пациенты распределились следующим образом: 32 мужчины и 69 женщин в возрасте от 40 до 93 лет. Для оценки кожных изменений всем пациентам выполнялось УЗИ высокого разрешения на аппарате экспертного класса Philips Epic 7 высокочастотным линейным матричным датчиком eL18-4 с диапазоном сканирования 2–22 МГц и технологией визуализации микрокровотока Microflow Imaging (MFI). Статистическая обработка данных проводилась с использованием программы StatTech v. 4.2.7 (разработчик – ООО “Статтех”, Россия). Количественные показатели оценивались на предмет соответствия нормальному распределению с помощью критерия Колмогорова–Смирнова. В случае распределения показателей, отличном от нормального, количественные данные описывались с помощью медианы (Me) и нижнего и верхнего квартилей (Q1–Q3). С помощью критерия Краскела–Уоллиса выполнялось сравнение трех и более групп по количественному показателю. Различия считались статистически значимыми при $p < 0,05$.

Результаты исследования

Кожные изменения, визуализируемые методом ультразвуковой диагностики, в поздний период после сеанса ФДТ характеризовались отсутствием образования, определяемого при первичном исследовании. На стадии формирования рубца при УЗИ кожные изменения лоцировались в виде гипоэхогенных участков с различными эхоструктурой в В-режиме и распределением сосудов в режиме MFI. В 3 случаях за период наблюдения отмечалось полное восстановление структуры кожи в зоне лечения.

При УЗИ зоны воздействия в В-режиме оценивались горизонтальные и вертикальные размеры рубцовых изменений (табл. 1).

Так, горизонтальные размеры рубцовых изменений находились в пределах от 3,0 до 36,0 (Me 19,0) мм без учета пациентов с восстановленной структурой кожи в зоне воздействия (n = 3). Вертикальные размеры изменений определялись в горизонте от 9,0 до 6,0 (Me 2,1) мм, у одного пациента 11,0 мм.

Таблица 1. Количественные характеристики изменений кожи в позднем периоде после ФДТ

Table 1. Quantitative characteristics of skin changes in the late period following PDT

Показатели Variable	Горизонтальные размеры, мм Horizontal dimensions, mm	Вертикальные размеры, мм Vertical dimensions, mm
n	98	98
Min	3.0	0.9
Max	36.0	11.0
Q1–Q3	15.0–24.0	1.8–3.0
Me	19.0	2.1

При корреляционном анализе установлена умеренная прямая связь между горизонтальными размерами рубцовых изменений кожи в поздний период, определяемых при УЗИ, и горизонтальными размерами светового пятна при проведении ФДТ (табл. 2).

При увеличении горизонтальных размеров, определяемых при УЗИ, в поздний период после сеанса ФДТ на 1 мм следует ожидать увеличения размеров светового пятна при ФДТ на 0,303 мм. Полученная модель объясняет 16,6% наблюдаемой дисперсии размера светового пятна при ФДТ (рис. 1).

Следует отметить, что при анализе толщина рубцовых изменений в поздний период после ФДТ не зависела от толщины первичных размеров опухоли и сроков динамического контроля.

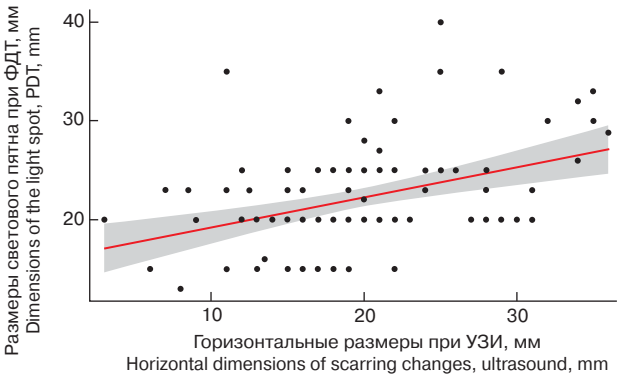

Рис. 1. График регрессионной функции, характеризующий зависимость размеров светового пятна при ФДТ (мм) и горизонтальных размеров рубцовых изменений при УЗИ (мм).

Fig. 1. Regression line characterizing the dependence of Dimensions of the light spot, PDT (mm) from Horizontal dimensions of scarring changes, ultrasound (mm).

Таблица 2. Результаты корреляционного анализа взаимосвязи горизонтальных размеров рубцовых изменений при УЗИ и размеров светового пятна при ФДТ

Table 2. Results of correlation analysis of the relationship between the horizontal size of scar changes during ultrasound and the size of the light spot during PDT

Показатель Variable	Характеристика корреляционной связи Correlation characteristics		
	ρ	теснота связи по шкале Чеддока strength of the association assessed using Chaddock scale	p
Размеры рубцовых изменений, УЗИ, мм Размеры светового пятна, ФДТ, мм Horizontal dimensions of scarring changes, ultrasound, mm Dimensions of the light spot, PDT, mm	0.385	Умеренная Moderate	<0.001*

* – различия показателей статистически значимы (p < 0,05) / differences are statistically significant (p < 0.05).

При позднем динамическом контроле, исходя из полученных данных, при сопоставлении толщины и васкуляризации при MFI рубцовых изменений были установлены статистически значимые различия (p < 0,001) (используемый метод: критерий Краскела–Уоллиса) (табл. 3, рис. 2).

Таким образом, сосудистый рисунок рубцовых изменений достоверно значимо зависел от их толщины.

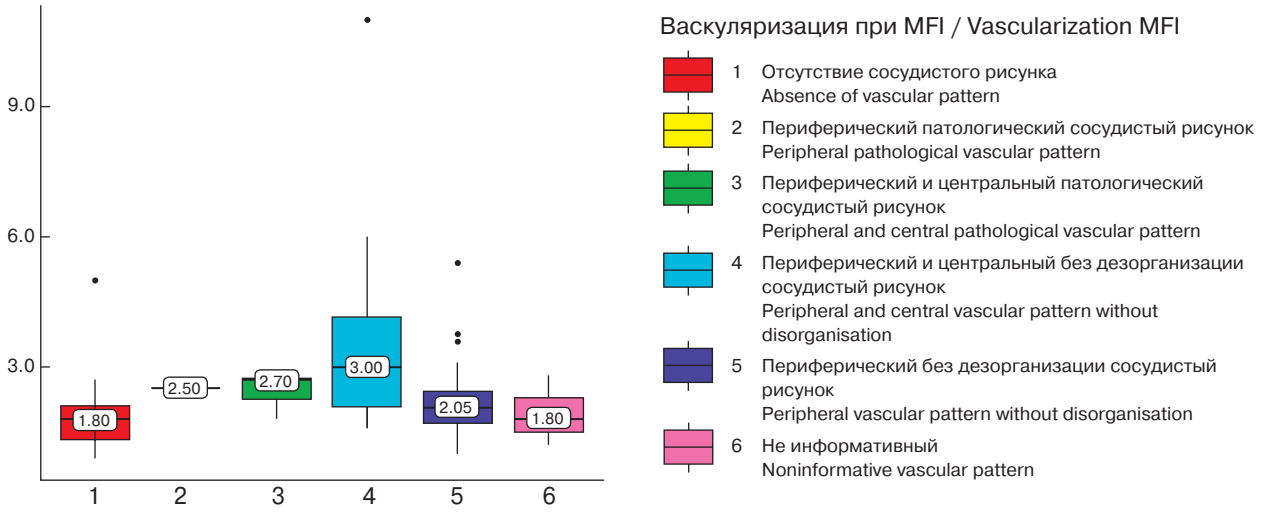

Рис. 2. Анализ толщины рубцовых изменений в зависимости от васкуляризации при MFI.

Fig. 2. Analysis of the thickness of scaring changes depending on vascularisation in MFI.

Таблица 3. Анализ васкуляризации в зависимости от толщины рубцовых изменений при УЗИ в поздний период после ФДТ

Table 3. Analysis of vascularisation depending on the thickness of scar changes on ultrasound in the late period after PDT

Показатель Variable	Категории Categories	Толщина рубцовых изменений Thickness of scarring changes			p
		Me	Q1–Q3	n	
Васкуляризация при MFI Vascularization MFI	Отсутствие сосудистого рисунка Absence of vascular pattern	1.80	1.32–2.10	25	<0,001* p центральный и периферический без дезорганизации – отсутствие сосудистого рисунка p central and peripheral without disorganisation – absence of vascular pattern <0,001 p периферический без дезорганизации – центральный и периферический без дезорганизации p peripheral vascular pattern without disorganisation – peripheral and central vascular pattern without disorganisation = 0,014
	Периферический патологический сосудистый рисунок Peripheral pathological vascular pattern	2.50	2.50–2.50	1	
	Периферический и центральный патологический сосудистый рисунок Peripheral and central pathological vascular pattern	2.70	2.25–2.75	3	
	Периферический и центральный сосудистый рисунок без дезорганизации Peripheral and central vascular pattern without disorganisation	3.00	2.08–4.15	42	
	Периферический сосудистый рисунок без дезорганизации Peripheral vascular pattern without disorganisation	2.05	1.70–2.45	27	
	Неинформативный Noninformative vascular pattern	0	0	3	

* – различия показателей статистически значимы (p < 0,05) / differences are statistically significant (p < 0.05).

В поздний период после проведения ФДТ ультразвуковая картина имела следующие особенности. В 20,8% случаев в В-режиме зона рубцовых изменений визуализировалась в виде гипоэхогенного отграниченного не дифференцируемого на слои участка в области дермы, в отдельных случаях гиподермы. Зона интереса представлена гетерогенной структурой без четких ровных контуров с параллельно расположенными к поверхности кожи линейными гипо-, анэхогенными включениями. Прилежащие мягкие ткани неоднородной структуры, умеренно повышенной эхогенности. В режиме MFI в области рубцовой ткани определялся периферический сосудистый рисунок без признаков дезорганизации (рис. 3).

В первый месяц динамического наблюдения на начальной стадии формирования рубца изменения кожи в области лечения визуализировались в виде гипоэхогенных неоднородных участков с отсутствием или периферическим сосудистым рисунком при MFI (13,9% случаев).

На активном этапе формирования рубцовой ткани в 41,6% случаев ультразвуковая картина кожных изменений в области лечения определялась в виде гипоэхогенного неоднородного или однородного участка с периферическим и центральным сосудистым рисунком без дезорганизации (рис. 4).

В заключительный период формирования рубца в 16,8% случаев изменения были представлены гипоэхогенными однородными зонами с отсутствием васкуляризации или единичными сосудами по периферии при MFI (рис. 5).

В 2,9% случаев в поздний период после проведения ФДТ определялось восстановление дифференцировки кожи на слои в зоне лечения (рис. 6).

На границе с рубцом в 4% случаев были выявлены признаки продолженного роста БКРК, при этом все пациенты имели множественные очаги (рис. 7).

Ультразвуковая картина изменений кожи отражала видимые косметические характеристики, а именно: в стадии активного формирования рубца при УЗИ в режиме MFI в зоне интереса лоцировался активный центральный и периферический сосудистый рисунок без признаков дезорганизации, что на коже проявлялось гиперемией, а толщина рубца коррелировала с видимыми гипертрофическими изменениями. При УЗИ на стадии дальнейшей регенерации отмечалось снижение васкуляризации, уменьшение толщины рубцовых изменений, что визуально характеризовалось уменьшением гиперемии, осветлением рубца и уменьшением гипертрофии. Длительность формирования рубца зависела от множества факторов, среди которых размер опухоли, параметры проводимой ФДТ, индивидуальные особенности пациента, течение посттерапевтического периода, в связи с чем сроки завершения регенеративных изменений не имели четких временны́х пара-

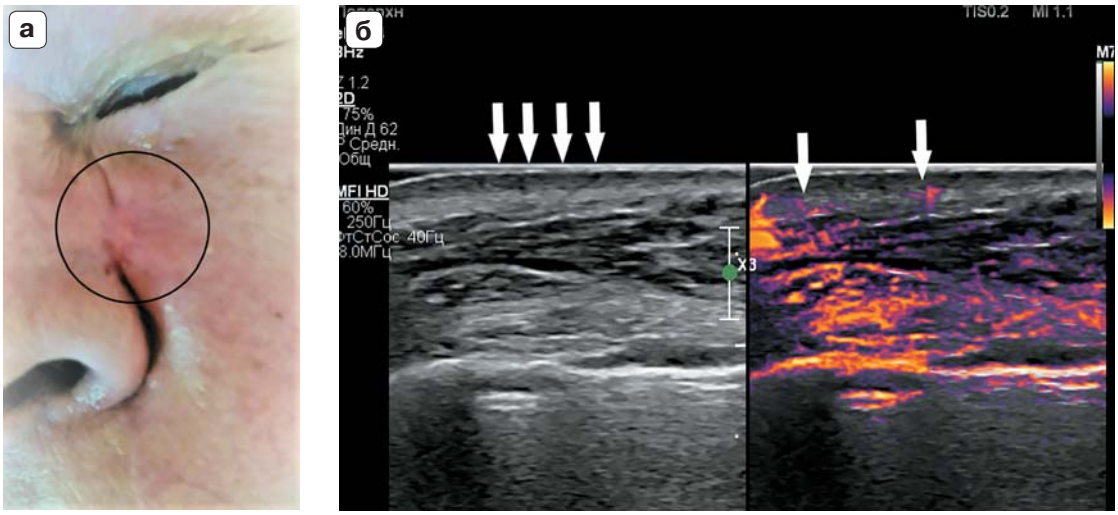

Рис. 3. Динамический контроль изменений кожи через 3 мес после проведения ФДТ. **а** – фото; **б** – сканограмма изменений кожи в В- и MFI-HD режимах. Ультразвуковые признаки гипоэхогенного неоднородного участка со сглаженной дифференцировкой на слои и единичными сосудами по периферии в проекции дермы.

Fig. 3. Dynamic control of skin changes 3 months after PDT. **a** – photo; **б** – a scan of skin changes in B- and MFI-HD modes. Ultrasound image of a hypoechoic heterogeneous area with smooth differentiation into layers and single vessels along the periphery in the projection of the dermis.

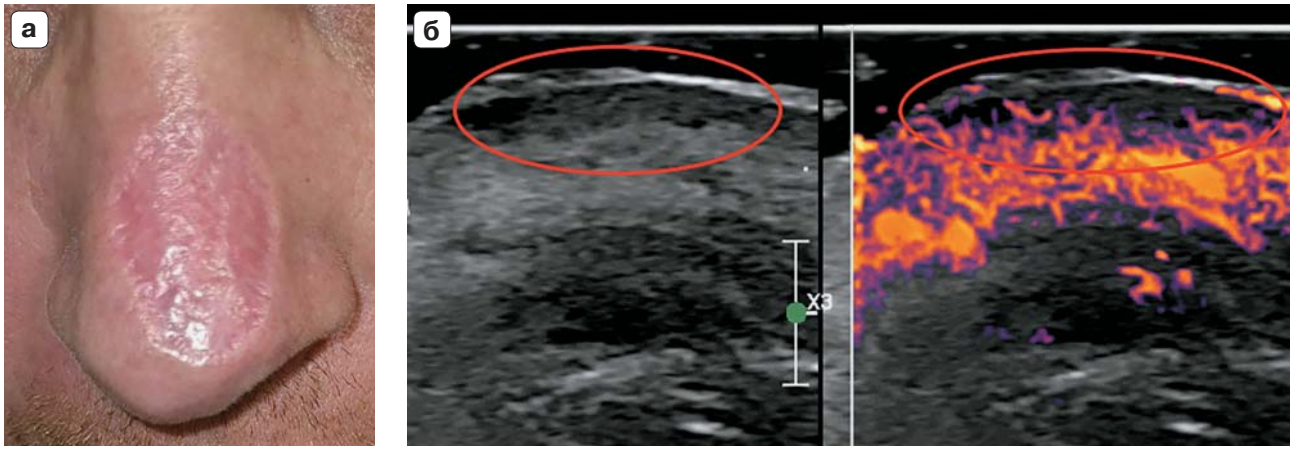

Рис. 4. Динамический контроль изменений кожи через 3,5 мес после проведения ФДТ. **а** – фото; **б** – сканограмма изменений кожи в B- и MFI-HD режимах. Ультразвуковые признаки гипоэхогенного неоднородного участка со сглаженной дифференцировкой на слои и с центральным и периферическим сосудистым рисунком без дезорганизации при MFI.

Fig. 4. Dynamic control of skin changes 3.5 months after PDT. **а** – photo; **б** – a scan of skin changes in B- and MFI-HD modes. Ultrasound image of a hypoechoic heterogeneous area with smooth differentiation into layers and with a central and peripheral vascular pattern without disorganization in MFI.

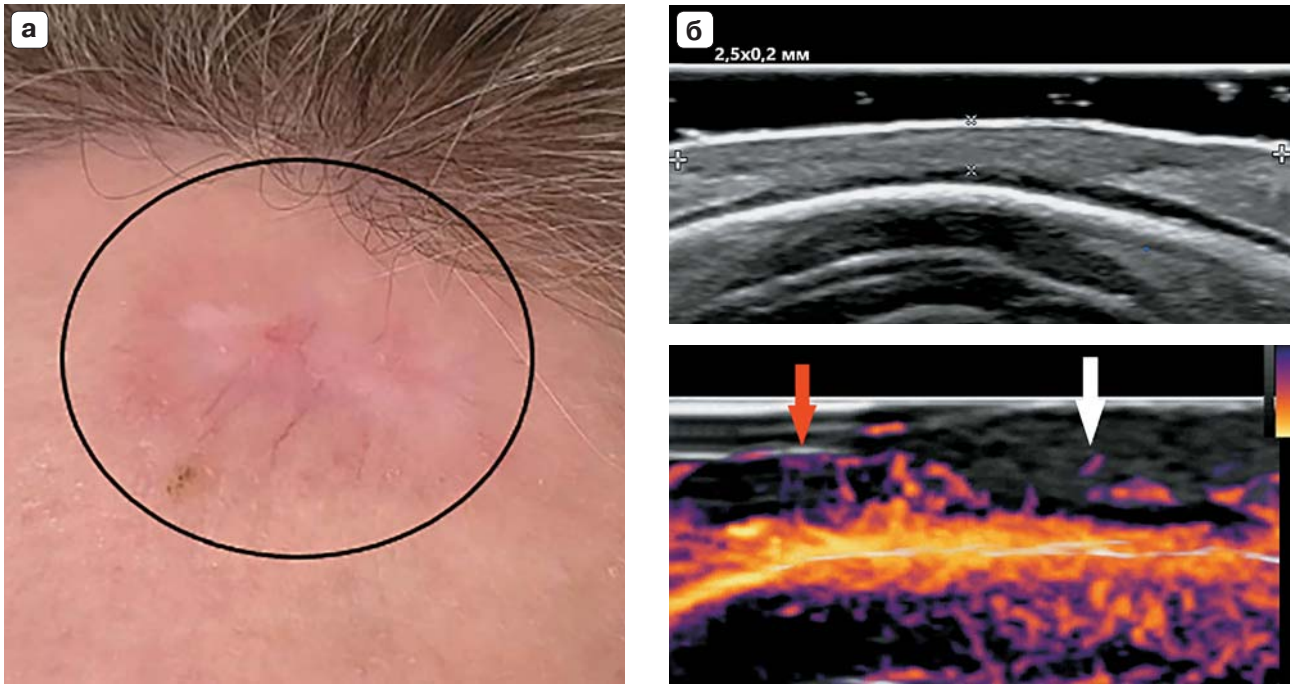

Рис. 5. Динамический контроль изменений кожи через 7 мес после проведения ФДТ. **а** – фото; **б** – сканограмма изменений кожи в B- и MFI-HD режимах. Ультразвуковые признаки гипоэхогенного однородного, распространяющегося на всю толщину мягких тканей участка без дифференцировки на слои, с единичными сосудами по периферии. Белая стрелка – единичные сосуды по периферии рубца, красная стрелка – кровоток на границе с рубцом в неизмененной дерме и подкожно-жировом слое.

Fig. 5. Dynamic control of skin changes 7 months after PDT. **а** – photo; **б** – a scan of skin changes in B- and MFI-HD modes. Ultrasound image of a hypoechoic homogeneous area extending over the entire thickness of soft tissues, without differentiation into layers, with single vessels along the periphery. The white arrow shows single vessels along the periphery of the scar. The red arrow indicates the blood flow at the border with the scar in the unchanged dermis and subcutaneous fat layer.

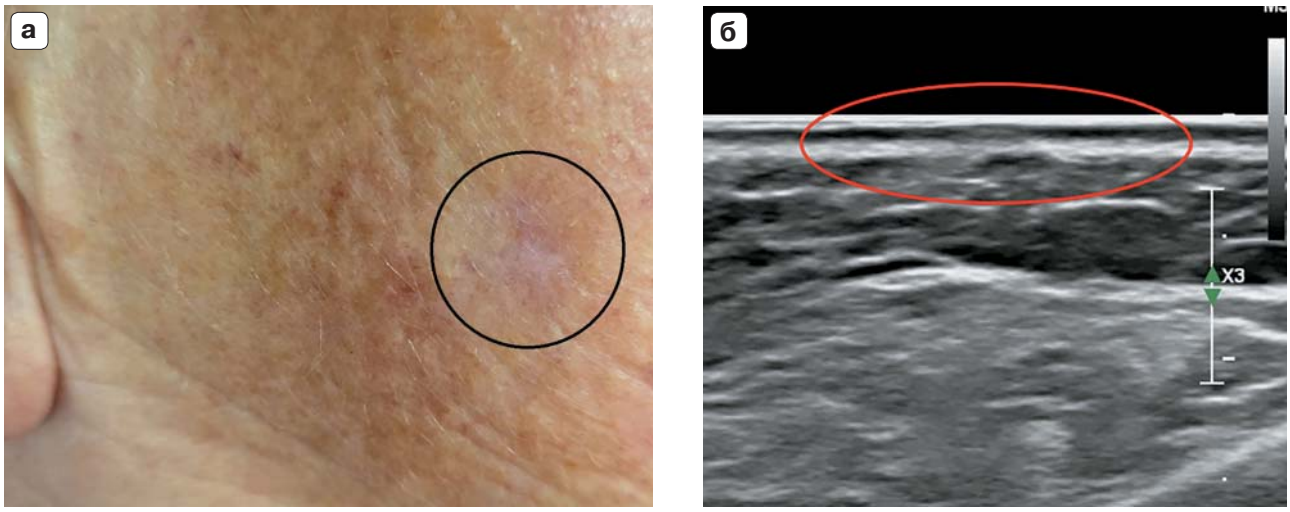

Рис. 6. Динамический контроль через 11 мес после проведения ФДТ в В-режиме. **а** – фото; **б** – сканограмма участка кожи в зоне лечения. Ультразвуковая картина кожи без очаговых изменений.

Fig. 6. Dynamic monitoring 11 months after PDT in B-mode. **а** – photo; **б** – a scan of the skin area in the treated area. Ultrasound image of the skin with no focal changes.

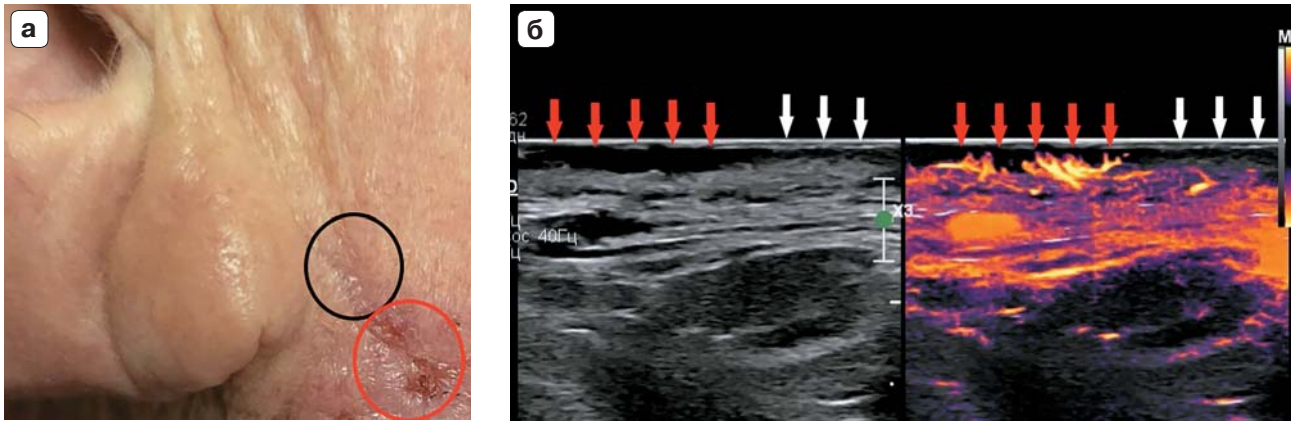

Рис. 7. Динамический контроль изменения кожи через 5 мес после проведения ФДТ. **а** – фото. Красный круг – продолженный рост опухоли в области рубца, черный круг – неизмененный рубец; **б** – сканограмма изменений кожи в В- и MFI-HD режимах. ультразвуковые признаки гипоэхогенного однородного образования с распространением на сосочковый и сетчатый слои дермы, с патологическим сосудистым рисунком (продолженный рост). Красные стрелки – продолженный рост, белые стрелки – неизмененный рубец.

Fig. 7. Dynamic control of skin changes 5 months after PDT. **а** – photo; The red circle represents the continued growth of the tumor in the scar area. The black circle is an unchanged scar; **б** – a scan of skin changes in B- and MFI-HD modes. Ultrasound image of a hypoechoic homogeneous formation with a spread to the papillary and reticular layers of the dermis, with a pathological vascular pattern (continued tumor growth). The red arrows indicate continued growth. The white arrows are an unchanged scar.

метров. Таким образом, метод УЗИ высокого разрешения позволяет уточнить стадию регенерации и исключить патологические изменения.

Обсуждение

УЗИ высокого разрешения в поздний период после проведенного лечения БКРК методом ФДТ позволяет не только оценить эффективность терапии, но и исключить рецидив заболевания. При анализе источников литературы зарубежных и российских авторов сведений об оценке позднего периода после проведенного лечения БКРК методом ФДТ с помощью УЗИ нам не встретилось. Имеются единичные публикации С.К. Эстера и соавт. (2020) о возможностях УЗИ и флуоресцентной диагностики во время проведения и в ранний период после ФДТ для прогнозирования терапевтического ответа [7]. Опубликовано большое

количество работ с описанием ультразвуковой семиотики различных заболеваний кожи, включая БКРК [8–10]. Однако ультразвуковая картина изменений кожи в области проводимого лечения БКРК методом ФДТ через 3–6–12 мес не изучалась. В связи с вышеизложенным нам показалось интересным с помощью УЗИ оценить эффективность лечения и исключить рецидив основного заболевания после проводимой ФДТ. По данным мировой литературы, с развитием новых технологий широкое применение получил высоко- и сверхвысокочастотный ультразвук, позволяющий детализировать структуру кожи в норме и при различных заболеваниях. Для оценки слоев кожи необходимы линейные датчики с частотой 15 МГц и выше. Высокочастотный ультразвук обычно рассматривается при использовании датчика с частотой 20–30 МГц с проникновением в ткани на расстояние около 10 мм, что полезно для оценки дермы и подкожной клетчатки. Сверхвысокочастотный ультразвук предполагает применение датчиков с частотами 48 и 70 МГц и глубиной проникновения около 3 и 4 мм, что позволяет лучше интерпретировать изображения эпидермиса и дермы [11]. Сверхвысокочастотные датчики применяются для определения стандартных параметров в В-режиме, а именно глубины, расположения по отношению к слоям кожи, контуров, структуры, эхогенности очагов. При динамическом контроле для дифференцировки стадии формирования рубцовых изменений, выявления рецидивов после ФДТ, помимо ключевых параметров оценки, необходим обязательный анализ васкуляризации. Для получения данной информации при применении сверхвысокочастотных датчиков в основном используется дополнительная медицинская аппаратура с возможностью лазерной допплеровской визуализации и определения скоростных показателей, перфузии и концентрации кровотока в исследуемой области [12, 13]. В нашем наблюдении был применен датчик с диапазоном сканирования 2–22 МГц, поддерживающий технологию визуализации микрокровотока, для оценки основных параметров внутрикожных изменений и микроваскуляризации, что дает возможность одномоментного анализа результатов, а также экономии времени на исследование без потери его информативности.

Заключение

Ультразвуковое исследование высокого разрешения кожи в поздний период после проведения ФДТ БКРК позволяет уточнить стадию регенерации, эхоструктуру, особенности сосудистого рисунка внутрикожных изменений и исключить рецидив основного заболевания. Таким образом, ультразвуковая диагностика является эффективным, неинвазивным и экономичным методом исследования, позволяющим в динамике оценить лечебный эффект от проводимой процедуры.

Участие авторов

Хоружая С.С. – проведение исследования, анализ и интерпретация полученных данных, написание текста.

Васильев А.Ю. – концепция и дизайн исследования, подготовка и редактирование текста, утверждение окончательного варианта статьи.

Семин В.Е. – участие в научном дизайне, подготовка и редактирование текста.

Нечаев В.А. – участие в научном дизайне, подготовка и редактирование текста.

Authors' participation

Khoruzhaya S.S. –conducting research, analysis and interpretation of the obtained data, writing text.

Vasil'yev A.Yu. – concept and design of the study, text preparation and editing, approval of the final version of the article.

Semin V.E. – participation in scientific design, text preparation and editing.

Nechayev V.A. – participation in scientific design, text preparation and editing.

Список литературы [References]

1. Цебоева М.Б., Царуева М.С., Цхурбаева А.Н. Случай базальноклеточного рака кожи: ранний дебют, несвоевременная диагностика. *Клиническая дерматология и венерология*. 2020; 19 (2): 162–165. https://doi.org/10.17116/klinderma202019021162
   Tseboeva M.B., Tsarueva M.S., Tskhurbaeva A.N. Case of basal cell skin cancer: early debut, untimely diagnosis. *Russian Journal of Clinical Dermatology and Venereology = Klinicheskaya Dermatologiya i Venerologiya.* 2020; 19(2): 162–165. https://doi.org/10.17116/klinderma202019021162 (In Russian)
2. Peris K., Fargnoli M.C., Kaufmann R. et al.; EADO"A, EDF"B, ESTRO"C, UEMS"D and EADV"E. European consensus-based interdisciplinary guideline for diagnosis and treatment of basal cell carcinoma-update 2023. *Eur. J. Cancer*. 2023; 192:113254. https://doi.org/10.1016/j.ejca.2023.113254
3. Schmults C.D., Blitzblau R., Aasi S.Z. et al. Basal Cell Skin Cancer, Version 2.2024, NCCN Clinical Practice Guidelines in Oncology. *J. Natl. Compr. Canc. Netw.* 2023; 21 (11): 1181–1203. https://doi.org/10.6004/jnccn.2023.0056
4. Каприн А.Д., Старинский В.В., Петрова Г.В. и др. Злокачественные новообразования в России в 2018 году (заболеваемость и смертность). М.: МНИОИ им. П.А. Герцена – филиал ФГБУ "НМИЦ радиологии" Минздрава России, 2019. 250 с.
   Kaprin A.D., Starinskij V.V., Petrova G.V. et al. Malignant neoplasms in Russia in 2018 (morbidity and mortality). M.: P. Hertsen Moscow Oncology Research Institute – Branch of National Medical Research Radiological Centre of the Ministry of Healthcare of the Russian Federation, 2019. 250 p. (In Russian)

5. Каприн А.Д., Старинский В.В., Шахзадова А.О. Состояние онкологической помощи населению России в 2019 году. М.: МНИОИ им. П.А. Герцена – филиал ФГБУ “НМИЦ радиологии” Минздрава России, 2020. 239 с.
Kaprin A.D., Starinskij V.V., Shaxzadova A.O. The state of oncological care for the population of Russia in 2019. M.: P. Hertsen Moscow Oncology Research Institute – Branch of National Medical Research Radiological Centre of the Ministry of Healthcare of the Russian Federation, 2020. 239 p. (In Russian)
6. Каприн А.Д., Старинский В.В., Шахзадова А.О., Лисичникова И.В. Злокачественные новообразования в России в 2022 году (заболеваемость и смертность). М.: МНИОИ им. П.А. Герцена – филиал ФГБУ “НМИЦ радиологии” Минздрава России. 2023. 252 с.
Kaprin A.D., Starinskij V.V., Shaxzadova A.O., Lisichnikova I.V. Malignant neoplasms in Russia in 2022 (morbidity and mortality). M.: P. Hertsen Moscow Oncology Research Institute – Branch of National Medical Research Radiological Centre of the Ministry of Healthcare of the Russian Federation, 2023. 252 p. (In Russian)
7. Hester S.C., Kuriakose M., Nguyen C.D., Mallidi S. Role of Ultrasound and Photoacoustic Imaging in Photodynamic Therapy for Cancer. *Photochem. Photobiol.* 2020. 96 (2): 260–279. https://doi.org/10.1111/php.13217
8. Hernandez-Ibanez C., Blazquez-Sanchez N., Aguilar-Bernier M. et al. Usefulness of High-Frequency Ultrasound in the Classification of Histologic Subtypes of Primary Basal Cell Carcinoma. *Actas Dermosifiliogr*. 2017. 108 (1): 42–51. https://doi.org/10.1016/j.ad.2016.08.002
9. Khlebnikova A.N., Molochkov V.A., Selezneva E.V. et al. Ultrasonographic features of superficial and nodular basal cell carcinoma. *Med. Ultrason*. 2018. 20 (4): 475–479. https://doi.org/10.11152/mu-1633
10. Marzuka A.G., Book S.E. Basal cell carcinoma: pathogenesis, epidemiology, clinical features, diagnosis, histopathology, and management. *Yale J. Biol Med.* 2015; 88 (2): 167–179. eCollection 2015 Jun. PMID: 26029015
11. Argalia G., Reginelli A., Molinelli E. et al. High-Frequency and Ultra-High-Frequency Ultrasound in Dermatologic Diseases and Aesthetic Medicine. *Medicina.* 2025; 61 (2): 220. https://doi.org/10.3390/medicina61020220
12. Борсуков А.В., Венидиктова Д.Ю., Ковалев А.А. Возможности применения высокочастотного ультразвукового исследования в диагностике заболеваний кожи. *Медицинский алфавит*. 2018; 2 (31): 5–8.
Borsukov A.V., Venidiktova D.Yu., Kovalyov A.A. Possibilities of high-frequent ultrasound diagnostics in skin diseases diagnosis. *Medical alphabet.* 2018; 2 (31): 5–8. (In Russian)
13. Борсуков А.В., Горбатенко О.А., Венидиктова Д.Ю., Тагиль А.О., Борсуков С.А., Круглова А.А., Курченкова В.С., Ахмедова А.Р. Возможности комбинированного использования ультразвукового исследования кожи и мягких тканей и лазерной допплеровской визуализации в диагностике и мониторинге гематом у пациентов с COVID-19. *Медицинская сестра*. 2022; 24 (5): 44–49. https://doi.org/10.29296/25879979-2022-05-08
Borsukov A.V., Gorbatenko O.A., Venidiktova D.Yu. et al. Possibilities of combined use of the skin and soft tissues ultrasound and laser doppler visualization in hematoma diagnosis and monitoring in patients with COVID-19. *Meditsinskaya sestra = The Nurse*. 2022; 24 (5): 44–49. https://doi.org/10.29296/25879979-2022-05-08
(In Russian)

Для корреспонденции*: Хоружая Светлана Сергеевна – e-mail: svetzhor@yandex.ru

Хоружая Светлана Сергеевна – врач ультразвуковой диагностики, заведующая отделением ультразвуковой диагностики №3 ГБУЗ “ГКБ имени С.С. Юдина ДЗ города Москвы”, Москва. https://orcid.org/0009-0006-0807-8250

Васильев Александр Юрьевич – член-корр. РАН, доктор мед. наук, профессор кафедры радиологии, радиотерапии, радиационной гигиены и радиационной безопасности имени академиков А.С. Павлова и Ф.Г. Кроткова ФГБОУ ДПО “Российская медицинская академия непрерывного профессионального образования” Минздрава России, Москва. https://orcid.org/0000-0002-0635-4438

Семин Владимир Евгеньевич – врач-онколог, заведующий кабинетом флуоресцентной диагностики и фотодинамической терапии ГБУЗ “ГКБ имени С.С. Юдина ДЗ города Москвы”, Москва. https://orcid.org/0009-0004-9923-5113

Нечаев Валентин Александрович – канд. мед. наук, врач-рентгенолог, заведующий центром комплексной диагностики ГБУЗ “ГКБ имени С.С. Юдина ДЗ города Москвы”, Москва. https://orcid.org/0000-0002-6716-5593

Contact*: Svetlana S. Khoruzhaya – e-mail: svetzhor@yandex.ru

Svetlana S. Khoruzhaya – ultrasonic diagnostician, Head of Ultrasound Diagnostics Department No. 3, Yudin Moscow City Clinical Hospital, Moscow. https://orcid.org/0009-0006-0807-8250

Alexander Yu. Vasil'yev – Corresponding Member of the Russian Academy of Sciences, Doct. of (Sci.) Med., Professor of the Department of Radiology, Radiotherapy, Radiation Hygiene and Radiation Safety named after Academicians A.S. Pavlov and F.G. Krotkov, Federal State Budgetary Educational Institution of Further Professional Education “Russian Medical Academy of Postgraduate Education” of the Ministry of Healthcare of the Russian Federation, Moscow, Russia. https://orcid.org/0000-0002-0635-4438

Vladimir E. Semin – Oncologist, Head of the fluorescent diagnostics and photodynamic therapy office, Yudin Moscow City Clinical Hospital, Moscow. https://orcid.org/0009-0004-9923-5113

Valentin A. Nechaev – MD, Radiologist, Head of the Center for Complex Diagnostics, Yudin Moscow City Clinical Hospital, Moscow. https://orcid.org/0000-0002-6716-5593