Почки | Kidneys

ISSN 1607-0763 (Print); ISSN 2408-9516 (Online)
https://doi.org/10.24835/1607-0763-1529

Ангиомиолипомы почек. Возможности применения КТ-перфузии в оценке лечебного эффекта эмболизации ангиомиолипом почек. Обзор литературы и клинические наблюдения

© Лунева Т.Ю.[1]*, Лужанский Д.С.[1], Волконская Н.Б.[1], Пакус С.М.[1], Абоян И.А.[1], Капустин В.В.[2]

[1] ГБУ Ростовской области “Клинико-диагностический центр «Здоровье» в г. Ростов-на-Дону”; 344011 Ростов-на-Дону, Доломановский пер., д. 70/3, Ростов-на-Дону, Российская Федерация

[2] ФГБУ “Государственный научный центр Российской Федерации – Федеральный медико-биофизический центр им. А.И. Бурназяна” Федерального медико-биологического агентства; 123098 Москва, ул. Маршала Новикова, д. 23, Российская Федерация

Цель исследования: провести анализ данных отечественной и зарубежной литературы по применению компьютерно-томографической перфузии (КТП) в диагностике заболеваний почек, в том числе у пациентов с доброкачественными и злокачественными новообразованиями почки; оценить перспективы применения данной методики для определения эффективности различных малоинвазивных вмешательств (криотерапия, различные виды термоабляции, артериальная эмболизация) лечения пациентов с опухолями почек, а также для динамического наблюдения за пациентами этих групп.

Материал и методы. Проведен поиск научных работ, опубликованных в электронных базах данных PubMed, Google Scholar, E-library, с использованием ключевых слов “angiomyolipoma”, “kidney”, “transarterial embolization of tumors”, “CT-perfusion of the kidneys”. В статье рассмотрены материалы 40 источников литературы за последние 10 лет, из них 25 статей за последние 5 лет, посвященных указанной тематике. Представлены собственные клинические наблюдения, демонстрирующие возможность применения КТП в оценке лечебного эффекта эмболизации ангиомиолипомы почки (пАМЛ).

Результаты. Проведенный обзор литературы показал, что КТП почек является неинвазивной методикой, позволяющей провести дифференциальную диагностику между доброкачественными опухолями (пАМЛ с низким содержанием жира и онкоцитомой), а также со злокачественными образованиями почек, выявить особенности различных гистологических вариантов почечно-клеточного рака (ПКР). Кроме того, имеются работы, посвященные применению КТП в оценке эффективности таких малоинвазивных методик, как криоабляция, трансартериальная эмболизация (ТАЭ) (при лечении ПКР и пАМЛ соответственно), а также таргетной терапии ПКР. По предварительным результатам наших клинических наблюдений основные показатели КТП позволили детализировать структуру пАМЛ (до и после ТАЭ), особенности кровотока ее микроциркуляторного русла и выявить рецидив на основании прогрессирующего роста значений перфузии при одновременном уменьшении объема опухоли, что демонстрирует возможности использования КТП в качестве дополнительного мониторинга после оперативного лечения.

Заключение. Несмотря на наличие работ, посвященных анализу применения КТП в качестве методики оценки ангиогенеза опухолей почек, остается много пробелов по использованию ее как клинического потенциала в оценке раннего и последующего лечебного мониторинга при хирургическом лечении опухолей почек. На сегодняшний день не существует единого и тщательно валидированного метода визуализации эмболизированных опухолей. Отсутствуют работы по изучению возможностей КТП в оценке лечебного эффекта эмболизации пАМЛ. Результаты собственных клинических наблюдений позволяют предположить, что КТП может быть использована в качестве дополнительной методики мониторинга пАМЛ после оперативного лечения в виде ТАЭ и выявления рецидивов заболевания за счет оценки опухолевого неоангиогенеза.

Ключевые слова: ангиомиолипома; КТ-перфузия почек; трансартериальная эмболизация опухолей

Авторы подтверждают отсутствие конфликтов интересов.

Для цитирования: Лунева Т.Ю., Лужанский Д.С., Волконская Н.Б., Пакус С.М., Абоян И.А., Капустин В.В. Ангиомиолипомы почек. Возможности применения КТ-перфузии в оценке лечебного эффекта эмболизации ангиомиолипом почек. Обзор литературы и клинические наблюдения. *Медицинская визуализация.* https://doi.org/10.24835/1607-0763-1529

Поступила в редакцию: 24.01.2025. **Принята к печати:** 15.02.2025. **Опубликована online:** 30.05.2025.

Renal angiomyolipomas. Possibilities of CT perfusion implementation for assessment of therapeutic effect of renal angiomyolipomas embolization. A review of literature and clinical observations

© **Tatiana Yu. Luneva[1]*, Daniil S. Luzhanskiy[1], Natalya B. Volkonskaya[1], Sergey M. Pakus[1], Igor A. Aboyan[1], Vladimir V. Kapustin[2]**

[1] Clinical and diagnostic center "Health" in Rostov-on-Don; 70/3, Dolomanovsky lane, Rostov-on-Don 344011, Russian Federation

[2] State Scientific Center of the Russian Federation – Federal Medical Biophysical Center named after A.I. Burnazyan of the FMBA of Russia; 23, Marshal Novikov str., Moscow 123098, Russian Federation

Purpose of the study: to analyze the data of domestic and foreign literature on the use of computed tomographic perfusion (CTP) in the diagnosis of kidney diseases, including patients with benign and malignant kidney tumors. To evaluate the prospects of using this technique to determine the effectiveness of various minimally invasive interventions (cryotherapy, various types of thermoablation, arterial embolization) for the treatment of patients with renal tumors, as well as for follow-up of patients in these groups.

Material and methods. A search of scientific papers published in the electronic databases PubMed, Google Scholar, E-library using the key words "angiomyolipoma", "kidney", "transarterial embolization of tumors", "CT-perfusion of the kidneys" was carried out. In the article the materials of 40 literature sources for the last 10 years, including 25 articles – for the last 5 years, devoted to the mentioned subject are considered. The authors present their own clinical cases demonstrating the CTP application usefulness to assess the therapeutic effect of renal angiomyolipomas (rAML) transarterial embolization (TAE).

Results. The conducted literature review showed that renal CTP is a noninvasive technique that allows differential diagnostics between benign tumors (low-fat rAML and oncocytoma), as well as with malignant renal neoplasms, to reveal features of different histological variants of renal cell cancer. In addition, there are works devoted to the application of CTP in the evaluation of the efficacy of minimally invasive techniques such as cryoablation, TAE (in the treatment of renal cell cancer (RCC) and rAML, respectively), as well as target therapy for RCC. According to the preliminary results of our clinical cases, the main CTP parameters allowed to detail the structure of rAML (before and after TAE), blood flow features of its microcirculatory level and to detect recurrence on the basis of progressive growth of perfusion values with simultaneous reduction of tumor volume, which demonstrates the possibilities of using CTP as an additional monitoring technic after surgical treatment.

Conclusion. Despite the availability of papers analyzing the use of CTP as a technique to assess renal tumor angiogenesis, many gaps remain in its use as a clinical potential in the evaluation of early and subsequent follow-up in the cases of renal tumors surgical treatment. To date, there is no evident and thoroughly validated imaging method for embolized tumors. There are no works on studying the possibilities of CTP in assessing the therapeutic effect of rAML embolization. The results of our own clinical cases allowed us to suggest that CTP can be used as an additional technique for monitoring rAML after surgical treatment such as TAE and detecting disease recurrence by assessing tumor neoangiogenesis.

Keywords: angiomyolipoma; CT-perfusion of the kidneys; transarterial embolization of tumor

Conflict of interest. The authors declare no conflict of interest. The study had no sponsorship.

For citation: Luneva T. Yu., Luzhanskiy D.S., Volkonskaya N.B., Pakus S.M., Aboyan I.A., Kapustin V.V. Renal angiomyolipomas. Possibilities of CT perfusion implementation for assessment of therapeutic effect of renal angiomyolipomas embolization. A review of literature and clinical observations. *Medical Visualization.* https://doi.org/10.24835/1607-0763-1529

Received: 24.01.2025. **Accepted for publication:** 15.02.2025. **Published online:** 30.05.2025.

Введение

Ангиомиолипома почки (пАМЛ) – доброкачественная опухоль почки, входящая в группу периваскулярных эпителиоидно-клеточных опухолей (ПЭКом) [1]. На долю пАМЛ приходится 0,3–5,0% всех новообразований почек [2, 3]. Это мезенхимальная опухоль, состоящая из периваскулярных эпителиодных клеток, которые расположены радиально вокруг просвета сосудов. Образование представляет собой трехкомпонентную структуру, включающую в себя аномальные кровеносные сосуды, гладкомышечные клетки и зрелые адипоциты [4]. пАМЛ являются спорадическими в 80% случаев, но некоторые из них составляют часть аутосомно-доминантного наследственного заболевания (20%), туберозного склероза Бурневилля [5]. пАМЛ, ассоциированные с комплексом туберозного склероза, возникают в более молодом возрасте, чаще бывают двусторонними и многоочаговыми, с признаками быстрого роста. Спорадические пАМЛ возникают в возрасте от 50 до 60 лет, чаще встречаются у женщин, растут медленно, часто носят односторонний характер [6]. Соотношение женщин и мужчин составляет 2:1. [7]. Так, в работе O. Patrick и соавт. оценивали связь между скоростью роста, размером и факторами, влияющими на пациента. Большинство пАМЛ было обнаружено у участниц женского пола (80%) и протекало бессимптомно (91%). пАМЛ с комплексом туберозного склероза (КТС) были подтверждены у 3,8% обследуемых и выявлены в более раннем возрасте. Средний размер спорадических пАМЛ составлял 1 см, тогда как при КТС был значительно больше и составлял до 5,5 см [8]. При заболевании Бурневилля наблюдалась мутация в комплексе TSC (*Tuberous Sceloris Complex*), кодирующая гены гамартина (TSC1, 9q34) или туберина (TSC2, 16p13.3), приводящая к активации пути mTOR [9]. Иммуногистохимический анализ, как правило, дает положительные результаты в отношении экспрессии HMB-45, melan-A, актина, десмина и кальпонина [2].

Классификация АМЛ

Классификация пАМЛ основана на клинических, гистологических и рентгенологических признаках. пАМЛ по этиологии разделены на спорадические и наследственные. Гистологически спорадические пАМЛ классифицировали на доброкачественный трехкомпонентный тип и потенциально злокачественный эпителиоидный тип. Доброкачественный трехкомпонентный тип с использованием методов визуализации КТ и МРТ был далее разделен на 2 категории: с высоким содержанием жирового компонента и низким содержанием жирового компонента. Первый тип пАМЛ содержал достаточно жировой ткани и определялся на нативной компьютерной томограмме (⩽ –10 HU). Второй тип пАМЛ был далее классифицирован на 3 подтипа, основываясь на количестве и распределении адипоцитов внутри опухоли и других особенностях визуализации: гиператтенуирующая АМЛ (> +45 HU); изоаттенуирующая АМЛ (от –10 до +45 HU); АМЛ с эпителиальными кистами. Рентгенологические особенности этого редкого подтипа не полностью описаны из-за отсутствия данных [10].

Клиническая симптоматика и стратегия лечения

Более 80% пАМЛ обнаруживались случайно при рентгенологических исследованиях органов брюшной полости [11]. Обнаружение солидной опухоли почки у взрослого человека, выявление жировой ткани с помощью КТ или МРТ позволяет уверенно диагностировать классическую пАМЛ [5]. АМЛ с низким содержанием жира может представлять диагностическую проблему, которая часто требует дифференцировки с почечно-клеточным раком (ПКР) [12]. У большинства пациентов пАМЛ были бессимптомными, примерно у 10% пациентов забрюшинное кровотечение и даже гиповолемический шок являлись начальными клиническими проявлениями [4].

пАМЛ – наиболее распространенное новообразование почек, связанное со спонтанным почечным кровотечением. На сегодняшний день план лечения пАМЛ основывается на размере опухоли, наличии или отсутствии разрыва аневризмы опухоли, сопутствующих факторах и клинических особенностях на момент обращения. Многочисленные исследования продемонстрировали, что частота симптомов и риск кровотечения прямо пропорциональны размеру опухоли, чем больше опухоль, тем выше риск кровотечения, но возникают споры относительно критериев размера для лечения пациентов с бессимптомным пАМЛ [13, 14].

Существует несколько вариантов лечения пАМЛ: активное наблюдение на основе регулярной визуализации, трансартериальная эмболизация (ТАЭ), которая может быть использована для деваскуляризации опухоли, что может свести к минимуму дальнейший риск кровотечения, хирургическое удаление, предпочтительно с помощью нефроносохраняющей хирургии, хотя при больших опухолях может потребоваться тотальная нефрэктомия и термическая абляция, которая используется реже.

Активное наблюдение является наиболее предпочтительным вариантом в 48% случаев, за кото-

рым следует хирургическое вмешательство в 31% и селективная ТАЭ в 17% случаев. ТАЭ уменьшала объем пАМЛ, но в 30% случаев требовала вторичного лечения. Хирургическое вмешательство (особенно нефроносохраняющая хирургия) на сегодня считается наиболее распространенным и эффективным методом лечения с точки зрения возможного развития рецидивов и необходимости повторных лечебных вмешательств. Термическая абляция используется для лечения пАМЛ значительно реже [7].

Как уже упоминалось, ведение большинства пациентов с пАМЛ подразумевает проведение активного наблюдения. Так, в работе Y. Grassano и соавт. оценивались исходы активного наблюдения у пациентов, находящихся на лечении по поводу спорадических пАМЛ размером более 4 см. Из 38 пациентов (срок наблюдения составил 5 лет) в 66% случаев лечения не потребовалось. Забрюшинное кровоизлияние было зарегистрировано у 8,5% от общего числа пациентов. Причинами прекращения активного наблюдения остальных пациентов с пАМЛ и переходом к оперативному лечению были болезненные ощущения (37%), желание пациента (19%), изменение рентгенологической картины опухоли (19%) и гематурия (6%) [6].

В начале хирургическое лечение рекомендовалось при пАМЛ размером более 4 см с тех пор, как J. Oesterling и соавт. предложили стратегию ведения пАМЛ, основанную на размере опухоли и симптомах. Сделанный ими анализ ретроспективных исследований показал, что размер опухоли более 4 см положительно коррелирует с разрывом пАМЛ [15]. Затем показания к хирургическому вмешательству расширились: пАМЛ с подозрительной злокачественностью, с наличием клинической симптоматики, размером образования более 4 см и у женщин детородного возраста [5]. Ряд авторов утверждают, что риск разрыва и кровотечения повышается при пАМЛ более 4 см и внутриопухолевой аневризме более 5 мм [16–18]. В последнее время появились единичные работы, где не прослеживается четкой взаимосвязи между размером пАМЛ и возникновением кровотечений, хотя авторы согласны с тем, что более крупные пАМЛ положительно коррелируют с повышенным риском кровотечения [19]. Тем не менее ограничение в 4 см, которое традиционно использовалось в качестве показания к активному лечению, возможно, придется пересмотреть. В недавних работах при спорадических пАМЛ авторы рекомендуют увеличить пороговый размер поражения от 4 до 6–8 см – в качестве минимального диаметра для профилактического хирургического вмешательства [5, 11, 20]. В своей работе K. Lee и соавт. сообщили, что оптимальный размер пАМЛ, способствующий кровотечению при спорадической пАМЛ, составлял 7,35 см, где частота кровотечения при спорадической пАМЛ ⩾ 4 см составила 23,6% и <4 см 4,8% соответственно [14]. Считается также, что внутриопухолевая мешотчатая аневризма является главным показателем к оперативному лечению [11]. Наблюдалась положительная корреляция между размером аневризмы и кровоизлиянием [5, 12, 21, 22]. В исследовании, проведенном K. Yamakado и соавт. [21], было обнаружено, что аневризма диаметром более 5 мм вызывает спонтанное кровотечение со 100% чувствительностью и 86% специфичностью, тогда как диаметр опухоли 4 см и более приводил к кровотечению со 100% чувствительностью и 38% специфичностью. Согласно современным литературным данным, основными кандидатами для хирургического лечения являются пациенты с ростом пАМЛ >0,25 см/год, внутриопухолевыми аневризмами >5 мм и наличием клинической симптоматики, а также беременные женщины и женщины детородного возраста, поскольку, по данным ряда авторов, рост и разрыв пАМЛ во время беременности может стать причиной массивных кровотечений и даже привести к летальному исходу [9, 23].

Существуют исследования, которые показывают, что средний темп роста составляет 0,19 см в год при спорадической пАМЛ и 1,25 см у пациентов с КТС [18]. Следовательно, врачам следует более активно подходить к лечению пАМЛ у пациентов с КТС.

Одним из основных методов рентгенохирургического лечения пАМЛ является селективная ТАЭ [24]. Она может использоваться в качестве профилактического лечения пАМЛ высокого риска, в качестве экстренного лечения пАМЛ с признаками кровоизлияния или как дополнительный метод лечения перед операцией с целью уменьшения интраоперационной кровопотери [25].

Возможность развития рецидивов заболевания после проведения ТАЭ, например из-за неполной эмболизации, обусловливает необходимость динамического наблюдения этой группы пациентов [22]. Общепринятые протоколы такого наблюдения с помощью рентгенологического исследования и УЗИ до настоящего времени не разработаны. Ряд исследователей предлагают проведение мониторинга в виде физикального обследования и стандартной КТ через 6, 12 мес после ТАЭ, а в дальнейшем – ежегодно [3, 15].

На сегодня оценка эффективности лечения производится в основном за счет характеристики

размеров образования в определенные временны́е интервалы без учета характера васкуляризации опухолевого узла с использованием таких высокочувствительных методик, как КТ-перфузия (КТП) [11, 26, 27]. А ведь именно опухолевый неоангиогенез является одним из ключевых факторов как предоперационного роста пАМЛ, так и развития рецидивов заболевания. При этом сохранение мелких ветвей питающих артериальных сосудов, “пропущенных” при выполнении ТАЭ, приводит к неполной деваскуляризации опухолевого узла и, в свою очередь, к продолженному росту или рецидиву, а также в ряде случаев и к повторному кровотечению после выполнения вмешательства.

Метаанализ работ, посвященных выполнению ТАЭ при наличии пАМЛ, показал, что в качестве критерия эффективности эмболизации можно использовать уменьшение размера опухолевого узла [3]. В этих случаях речь идет о так называемом техническом успехе ТАЭ. Различные исследования показали уменьшение размера опухоли, используя разные сроки наблюдения. Так, F. Bardin и соавт. сообщили о снижении размера опухоли на 26,2% при среднем сроке наблюдения 20,5 мес [25], а C. Chan и соавт. – об уменьшении опухолей на 32,0% за 85,2 мес [26], что, на первый взгляд, может показаться гораздо менее эффективным по сравнению с хирургическим удалением. Однако следует помнить, что общий размер опухоли не всегда следует рассматривать как фактор риска для прогнозирования кровотечения после эмболизации, а хирургическое удаление остаточной опухоли также не всегда является обязательным [28]. Уменьшение размера зависит от ТАЭ и тесно коррелирует с исходным составом трехфазного компонента пАМЛ. Ангиомиогенные компоненты чувствительны к эмболизации. Чем больше доля ангиомиогенного компонента, тем больше уменьшение размера опухоли. При этом жировой компонент обычно минимально васкуляризован и устойчив к эмболизации, поэтому трудно ожидать уменьшения размера опухоли при чисто жировых пАМЛ или с содержанием минимального сосудистого компонента [11, 26]. Даже при незначительном уменьшении общих размеров образования технический успех считается достигнутым, когда снижается васкуляризация ангиомиоматозного узла опухоли. В течение нескольких дней сразу после процедуры может наблюдаться увеличение размера опухоли, которое, вероятно, вызвано отеком и воспалительной реакцией [29]. Более важно оценить наличие остаточной васкуляризации и аномальную сосудистую сеть, а не оценивать общий размер опухоли в течение раннего послеоперационного периода. В этом случае может помочь КТП, которая дает общую оценку кровотока и тканевой перфузии.

Роль КТП в оценке гемодинамики опухоли почки

Существуют немногочисленные работы ряда зарубежных и российских авторов по применению КТП в онкологии, а именно в дифференциальной диагностике злокачественных и доброкачественных образований. Так, в работах C. Chen и соавт. были сопоставлены следующие параметры перфузии: скорости кровотока (AF), проницаемости (CL) и объема кровотока (BV) при сравнении пАМЛ с низким содержанием жира и основных гистологических типов ПКР (папиллярного, хромофобного, светлоклеточного) [30, 31]. пАМЛ с низким содержанием жира и подтипы ПКР демонстрируют различные особенности перфузии, что позволяет проводить их дифференцировку с использованием указанных выше параметров.

В работе F. Mazzei и соавт. были проанализированы такие перфузионные параметры, как AF, CL, среднее время прохождения крови по сосудам (MTT), также значения плотности при стандартной многофазной КТ как для пораженного, так и для нормального коркового слоя почек между онкоцитомой и различными гистологическими вариантами ПКР. Значения CL и MTT были значительно ниже при злокачественных поражениях, чем в нормальном корковом слое почек ($p < 0,001$ и $p = 0,011$ соответственно); значения CL, MTT и AF также статистически различались между онкоцитомами и злокачественными поражениями. Точность, чувствительность и специфичность для прогнозирования ПКР составили 95,92, 100 и 66,7% соответственно при КТП, тогда как при стандартной многофазной КТ они составили 89,80, 93,35 и 50% соответственно [32].

В работе Н.А. Рубцовой и соавт. оценивались 4 показателя перфузии для образования и коркового слоя паренхимы почки: BV, AF, CL и MTT. По результатам проведенного статистического анализа перфузионные параметры BV, AF, CL коркового слоя почки были достоверно выше, чем в опухоли любого гистологического типа ($p < 0,05$). Статистически значимая разница выявлена между светлоклеточным, хромофобным и папиллярным типами рака почки в показателях BV и AF ($p < 0,05$), между доброкачественными и злокачественными образованиями – в показателе MTT [33].

Анализ доступных нам литературных данных показал, что работы, посвященные оценке эффек-

тивности лекарственного лечения образований почек при помощи КТП, немногочисленны.

Так, целью работы A. Fan и соавт. была оценка возможности применения КТП для выявления опухолевого ответа на таргетную терапию в сроки наблюдения менее 12 нед. В том числе оценивались ранние (на 8-й день) изменения перфузии в группах пациентов с первичными раками почки и метастазами. При метастатических поражениях отмечалось большее снижение AF по сравнению с первичными ПКР. Диаметр опухоли через неделю лечения практически не изменился, в то время как изменения перфузии в эти же сроки были заметны, особенно в случаях метастатического поражения [34].

В работе A. Vehabovic-Delic и соавт. показано, что AF и CL были значительно ниже после начала терапии, в то время как BV и объем опухоли остались неизменными [35].

Результаты этих двух исследований показали, что КТП позволяет оценить эффективность проводимой таргетной терапии раньше, чем используемые в настоящее время критерии оценки ответа при солидных опухолях в системе Response Evaluation Criteria in Solid Tumours (RECIST) v.1.1. без анализа васкуляризации.

Широкое применение в настоящее время аблятивных методик по лечению локализованного ПКР открывает возможности для применения КТП с целью контроля эффективности лечения, особенно в ранние сроки. В отличие от частичной нефрэктомии, при аблятивных методиках нет возможности гистологического исследования края резекции образования, что делает методику сильно зависящей от последующей визуализации [36]. Поэтому КТП, по-видимому, будет полезна для мониторинга применения аблятивных методик.

Так, в работе E. Squillaci и соавт. проведен анализ и мониторинг криоаблированных опухолей почек у 15 пациентов с помощью основных показателей КТП. По мнению авторов, оценка тканевой перфузии и проницаемости опухоли позволила провести более глубокий анализ процесса ангиогенеза, который невозможно оценить по качественному или количественному анализу статических изображений с трехфазным контрастированием. При анализе результатов определялось снижение AF, BV, CI и повышение MTT в участках деструкции опухолевой ткани по сравнению с данными до лечения. В данном исследовании была предпринята попытка прогнозирования клинического ответа на криотерапию (в том числе ранних рецидивов) вне зависимости от изменения объема опухолей [37].

Применение КТП в оценке неопухолевых заболеваний почек

В экспериментальной работе Z. Zhang и соавт. была проведена оценка эффекта эмболизации наногелями почечной артерии кролика с помощью КТП, где отмечалось значительное уменьшение AF и BV в эмболизированной почке и, наоборот, увеличение данных показателей в контралатеральной почке [38].

КТП также нашла свое применение в диагностике обструктивной уропатии в исследованиях К.А. Александровой и соавт., посвященных оценке гемодинамических изменений в зависимости от степени дилатации чашечно-лоханочной системы (ЧЛС). У пациентов с уретеропиелоэктазией отмечались заметные различия показателя кровотока AF в корковом и мозговом слое между почкой с камнем мочеточника и контралатеральной почкой (27 и 34% соответственно). Снижение показателей перфузии у пациентов с уретерокаликопиелоэктазией на 55% в корковом и на 58% в мозговом слое более существенно по сравнению со снижением показателей перфузии пациентов с уретеропиелоэктазией. Также рассматривался вопрос о возможности применении КТП в качестве предиктора определения тактики лечения больных с расширением ЧЛС (дренирование мочевых путей), вызванным конкрементами после проведения литотрипсии [39, 40].

Одним из направлений применения КТП являются сосудистые аномалии. В частности, согласно исследованию J. Zhong и соавт., обнаружена взаимосвязь между степенью компрессии левой почечной вены и изменениями перфузии левой почки у пациентов с синдромом “щелкунчика”, где исследовалась AF коркового слоя почки. Снижение данного показателя в пораженной почке может отражать потенциальную атрофию паренхимы и быть показанием к оперативному вмешательству [17].

При анализе литературных источников не обнаружено работ по возможности применения КТП в динамическом мониторинге пАМЛ после ТАЭ. В нашем исследовании представлены два клинических наблюдения с наличием у пациентов пАМЛ с целью определения возможности применения КТП в оценке лечебного эффекта ТАЭ сосудов опухоли.

В работе мы использовали КТП на этапах планирования и динамического наблюдения, а также для оценки лечебного эффекта после оперативного вмешательства. При этом оценивались абсолютные количественные показатели опухоли на получаемых перфузионных картах: артериальный кровоток (Arterial Flow, AF, мл/100 г/мин) – количе-

ство крови, протекающее по артериальным сосудам ткани в единицу времен, “эквивалентный” объем крови (Equivalent Blood Volume, BV, мл/100 г) – объем циркулирующей крови в пределах сосудистой сети в единице ткани, проницаемость сосудистой стенки (Clearance, CL, мл/100/мин) – общий переход контрастного препарата из плазмы в экстраваскулярное пространство.

Представляем два клинических наблюдения применения КТ-перфузии на этапах эмболизации пАМЛ. В обоих случаях протокол включал: проведение КТ-исследования на дооперационном этапе и выполнение “раннего” контроля эффективности ТАЭ на 5-й день после вмешательства и в последующем через 3 и 6 мес. КТ-исследования представляли собой стандартную мультифазную КТ с болюсным контрастированием и дополнительным выполнением динамической КТП. Во время и после ТАЭ осуществлялась диагностическая ангиография почек с определением основных артерий, кровоснабжающих опухолевый узел, и оценкой индивидуальной ангиоархитектоники почки.

Клиническое наблюдение 1

Пациентка У., 52 года. Наблюдалась по поводу АМЛ правой почки в течение 5 лет. С 2022 г. отмечалось увеличение размеров образования по данным УЗИ и КТ.

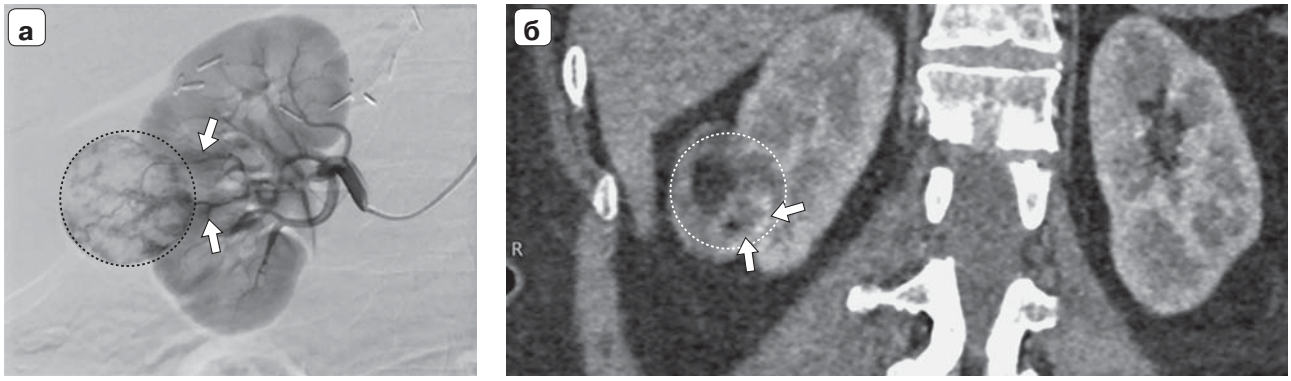

Рис. 1. Пациентка У., 52 года. Объем опухолевого узла 32,5 см^3. Лучевая картина АМЛ правой почки до проведения трансартериальной эмболизации. **а** – диагностическая ангиография, визуализация основных ветвей патологической сети опухоли (стрелки); **б** – КТ-изображение в корональной плоскости в кортико-медуллярную (артериальную) фазу. Опухоль обведена пунктирной линией, на границе с неизмененной почечной паренхимой определяются питающие сосуды (стрелки).

Fig. 1. Patient U., 52 years old, sex: female. The volume of the tumor node is 32.5 cm^3. X-ray picture of the right kidney angiomyolipoma (AML) before transarterial embolization. **а** – diagnostic angiography, visualization of the main branches of the pathological tumor network (arrows); **б** – CT image in the coronal plane at the cortico-medullary (arterial) phase. The tumor is outlined with a dotted line, feeding vessels are visible on the border of unchanged renal parenchyma (arrows).

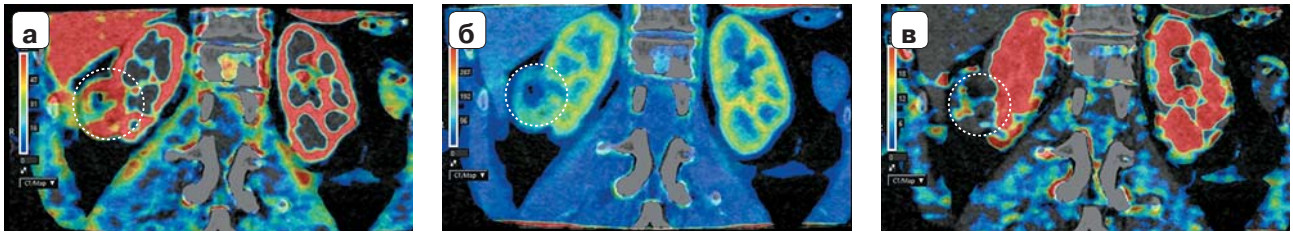

Рис. 2. Цветовые перфузионные карты этой же пациентки, опухоль обведена пунктирной линией. **а** – картирование объема кровотока (BV); **б** – картирование скорости артериального кровотока (AF); **в** – картирование проницаемости сосудистой стенки (CL).

Fig. 2. Color perfusion maps of the same patient, the tumor is outlined with a dotted line. **а** – blood flow volume mapping (BV); **б** – arterial blood flow velocity mapping (AF); **в** – vascular wall permeability (CL) mapping.

При стандартном КТ-исследовании на границе верхнего и нижнего сегментов паренхимы правой почки по латеральной поверхности определялась АМЛ объемом 32,5 см^3 с частично экстраренальным ростом, с плотностными показателями в нативную фазу сканирования от –67 HU до +26 HU, с накоплением контрастного препарата до +134 HU, преимущественно в структуре солидного компонента, характеризовавшегося положительными плотностными показателями.

Также была проведена КТП почек с построением перфузионных карт и вычислением абсолютных перфузионных показателей в зоне интереса. Они составили: BV – 63,0 ± 5,8 мл/100 г; AF – 146 ± 24,3 мл/100 г/мин и CL – 17,0 ± 5,3 мл/100 г/мин (рис. 1, 2).

При проведении “раннего” контроля эффективности ТАЭ (на 5-й день после вмешательства) определялось незначительное увеличение объема опухолевого узла за счет постоперационного отека паренхимы опухоли и снижение плотностных и перфузионных показателей (рис. 3, 4).

При контрольных КТ через 3 и 6 мес после ТАЭ у данной пациентки определялось дальнейшее уменьшение объема опухоли, снижение как денситометрических показателей опухоли, так и показателей КТП (табл. 1).

Таким образом, в этом случае был достигнут устойчивый лечебный эффект за счет полной деваскуляризации опухолевого узла.

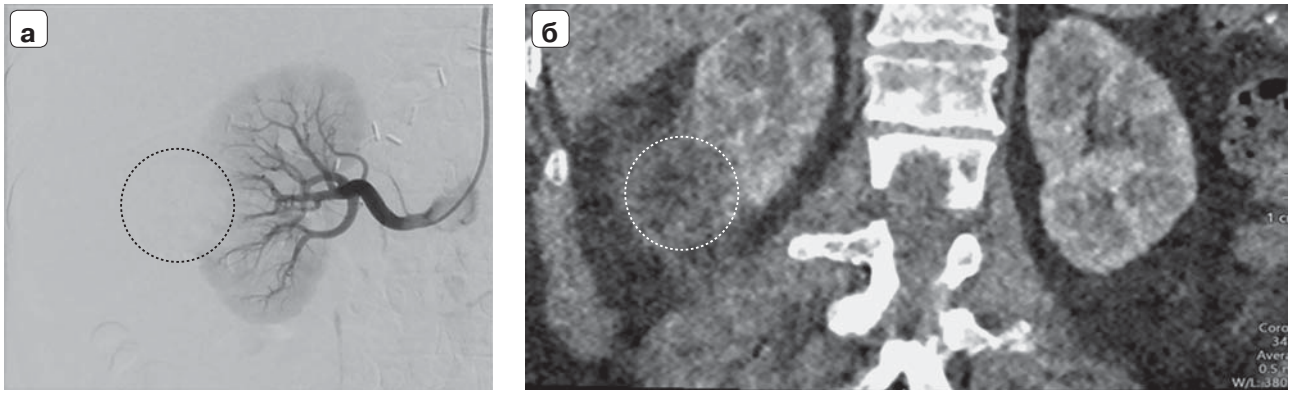

Рис. 3. Пациентка У., 52 года. Лучевая картина АМЛ правой почки на 5-й день после проведения трансартериальной эмболизации. **а** – контрольная ангиография, отсутствие визуализации ветвей патологической сети опухоли; **б** – КТ-изображение в корональной плоскости в кортико-медуллярную (артериальную) фазу. Опухоль обведена пунктирной линией, отсутствие питающих сосудов.

Fig. 3. Patient U., 52 years old, sex: female. X-ray picture of the right kidney angiomyolipoma (AML) on the 5th day after transarterial embolization. **а** – control angiography, no visualization of the tumor pathological network branches; **б** – CT-image in the coronal plane in the cortico-medullary (arterial) phase. The tumor is outlined with a dotted line; absence of feeding vessels.

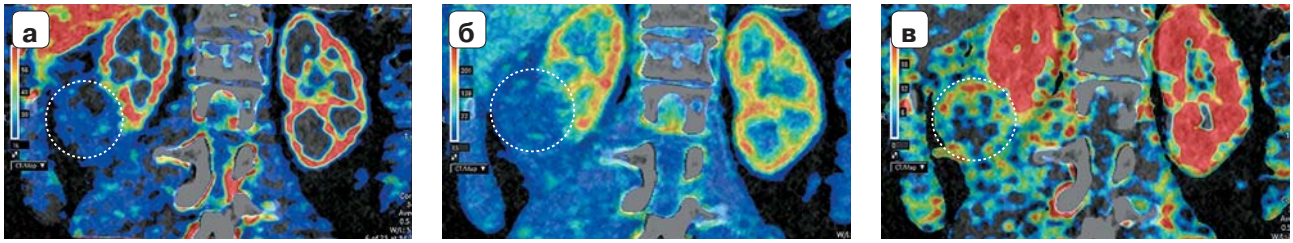

Рис. 4. Цветовые перфузионные карты этой же пациентки на 5-й день после проведения трансартериальной эмболизации, опухоль обведена пунктирной линией. **а** – картирование объема кровотока (BV); **б** – картирование скорости артериального кровотока (AF); **в** – картирование проницаемости сосудистой стенки (CL).

Fig. 4. Color perfusion maps of the same patient on the 5th day after transarterial embolization, the tumor is outlined with a dotted line. **а** – blood flow volume (BV) mapping; **б** – arterial blood flow velocity (AF) mapping; **в** – vascular wall permeability (CL) mapping.

Таблица 1. Показатели КТ-перфузии на этапах эмболизации (клиническое наблюдение № 1)
Table 1. CT-perfusion parameters at embolization stages (Clinical observation No. 1)

Показатели **Indices**	**До эмболизации** **Before embolization**	**5-й день после эмболизации** **On the 5th day after embolization**	**3 мес после эмболизации** **3 months after embolization**	**6 мес после эмболизации** **6 months after embolization**
Объем опухолевого узла, см^3 Tumor node volume, cm^3	32.5	39.0	12.3	9.3
Стандартная мультифазная КТ с болюсным контрастированием в артериальную фазу (HU) Standard multiphase CT with bolus contrast enhancement, in arterial phase (HU)	+134	–20	–15	+12
BV, мл/100 г BV, ml/100 g	63.0 ± 5.8	25.2 ± 11.2	10.0 ± 4.3	5.5 ± 2.1
AF, мл/100 г/мин AF, ml/100 g/min	146.0 ± 24.3	76.8 ± 26.7	64.3 ± 25.4	38.0 ± 10.0
CL, мл/100 г/мин CL, ml/100 g/min	17.0 ± 5.3	12.1 ± 4.2	4.2 ± 2.0	4.0 ± 2.0

Таблица 2. Показатели КТ-перфузии на этапах эмболизации (клиническое наблюдение № 2)
Table 2. CT perfusion parameters at embolization stages (Clinical observation No. 2)

Показатели **Indices**	**До эмболизации** **Before embolization**	**5-й день после эмболизации** **On the 5th day after embolization**	**3 мес после эмболизации** **3 months after embolization**	**6 мес после эмболизации** **6 months after embolization**
Объем опухолевого узла, см^3 Tumor node volume, cm^3	35.6	42.4	19.7	11.9
Стандартная мультифазная КТ с болюсным контрастированием в артериальную фазу (HU) Standard multiphase CT with bolus contrast enhancement, in arterial phase (HU)	+128.1	+22.0	+31.1	+40.3
BV, мл/100 г BV, ml/100 g	55.1 ± 4.1	32.5 ± 10.5	51.9 ± 5.7	63.9 ± 9.6
AF, мл/100 г/мин AF, ml/100 g/min	150.5 ± 12.6	50.7 ± 9.8	103.0 ± 14.3	143 ± 23.4
CL, мл/100 г/мин CL, ml/100 g/min	5.6 ± 1.2	1.8 ± 1.0	2.5 ± 1.7	11.6 ± 3.8

Клиническое наблюдение 2

Пациентка Н., 59 лет. С 2019 г. наблюдалась по поводу АМЛ левой почки объемом 17,9 см^3. В 2023 г. обратилась с жалобами на болезненные ощущения в левой поясничной области. При стандартном СКТ-исследовании в нижнем сегменте паренхимы левой почки по задней поверхности определена АМЛ объемом 35,6 см^3 (в динамике – увеличение объема) с экстраренальным ростом, с плотностными характеристиками в нативную фазу КТ до –57 HU, с дальнейшим повышением денситометрических показателей за счет накопления контрастного препарата до +128 HU преимущественно в солидном компоненте опухоли, соответствующем ангиомиоматозному компоненту.

Также осуществлена КТП почек с построением перфузионных карт и вычислением абсолютных перфузионных показателей: BV 55,1 ± 4,1 мл/100 г, AF 150,5 ± 12,6 мл/100 г/мин, CL 5,6 ± 1,2 мл/100 г/мин (рис. 5, 6).

В динамике на 5-й день после эмболизации отмечалось незначительное увеличение объема опухолевого узла за счет постоперационного отека паренхимы с одновременным выраженным снижением перфузионных показателей.

Однако при детализации перфузионных карт было выявлено, что в периферических отделах опухоли по медиальному ее контуру визуализировалась тонкая линейная структура с повышенными перфузионными показателями относительно основной массы деваску-

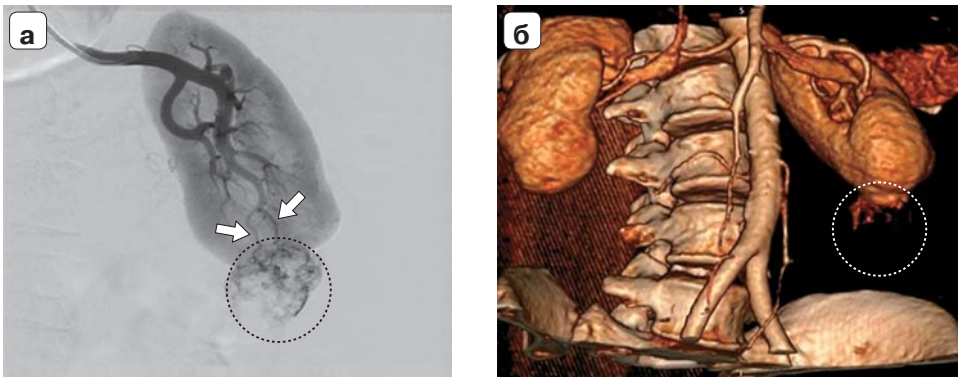

Рис. 5. Пациентка Н., 59 лет. Объем опухолевого узла 35,6 см^3. Лучевая картина АМЛ левой почки до проведения трансартериальной эмболизации. **а** – диагностическая ангиография, визуализация основных ветвей патологической сети опухоли (стрелки), опухоль обведена пунктирной линией, на границе с неизмененной почечной паренхимой определяются питающие сосуды (стрелки); **б** – 3D-реконструкция КТ-изображения области интереса с хорошо выраженной патологической сосудистой сетью в ангиомиоматозном компоненте.

Fig. 5. Patient N., 59 years old, sex: female. The volume of the tumor node is 35.6 cm^3. X-ray picture of the left kidney angiomyolipoma before transarterial embolizatione. **а** – diagnostic angiography, visualization of the main branches of the pathological network of the tumor (arrows), the tumor is outlined with a dotted line; **б** – 3D reconstruction CT image of the area of interest with a well-defined pathological vascular network in the angiomyomatous component.

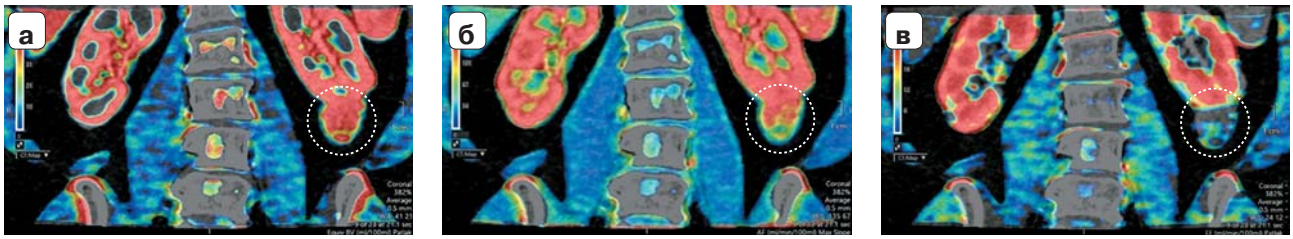

Рис. 6. Цветовые перфузионные карты этой же пациентки, опухоль обведена пунктирной линиейе. **а** – картирование объема кровотока (BV); **б** – картирование скорости артериального кровотока (AF); **в** – картирование проницаемости сосудистой стенки (CL). Опухоль обведена пунктирной линией.

Fig. 6. Color perfusion maps of the same patient, the tumor is outlined with a dotted linee. **а** – blood flow volume (BV) mapping; **б** – arterial blood flow velocity (AF) mapping; **в** – vascular wall permeability (CL) mapping. The tumor is outlined with a dotted line.

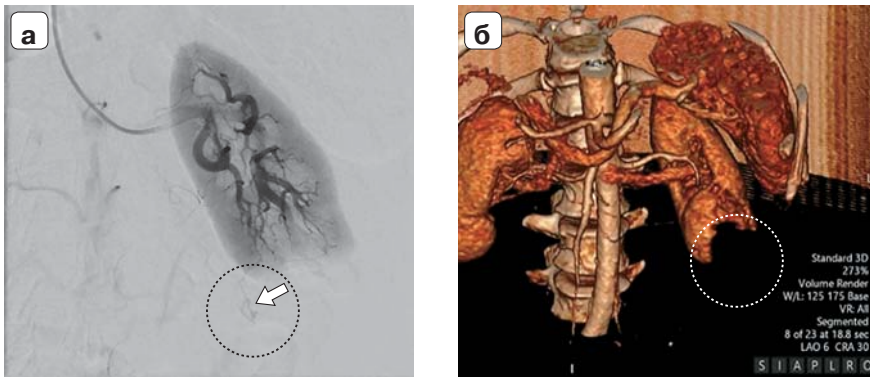

Рис. 7. Пациентка Н., 59 лет. Лучевая картина АМЛ левой почки на 5-й день после проведения трансартериальной эмболизации. **а** – контрольная ангиография, визуализирована мелкая “питающая” артерия по медиальному контуру опухоли без признаков эмболизации, опухоль обведена пунктирной линией, наличие остаточной артерии (стрелка); **б** – 3D-реконструкция КТ-изображения области интереса с наличием крупного дефекта уровня пАМЛ.

Fig. 7. Patient N., 59 years old, sex: female. X-ray picture of the left kidney angiomyolipoma (AML) on the 5th day after transarterial embolization. **а** – control angiography, a small ‘feeding’ artery along the medial contour of the tumor without signs of embolization is visualized, the tumor is outlined with a dotted line, a residual artery (arrow) is visualized; **б** – 3D reconstruction of the CT-image of the area of interest with the presence of a large defect of the level of renal angiomyolipoma.

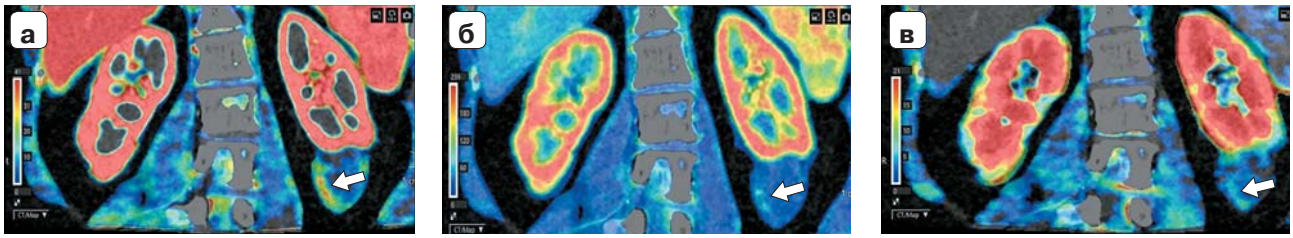

Рис. 8. Цветовые перфузионные карты этой же пациентки с резко сниженными показателями перфузии основной массы опухоли, с сохранением незначительно повышенных перфузионных показателей по медиальному контуру пАМЛ (неполная эмболизация сосудов). **а** – картирование объема кровотока (BV); **б** – картирование скорости артериального кровотока (AF); **в** – картирование проницаемости сосудистой стенки (CL). Опухоль обведена пунктирной линией. Стрелками отмечена остаточная ветвь без признаков эмболизации.

Fig. 8. Color perfusion maps of the same patient with sharply reduced perfusion indices of the main tumor mass, with preservation of insignificantly increased perfusion indices along the medial contour of the renal angiomyolipoma (incomplete vessel embolization). **а** – blood flow volume (BV) mapping; **б** – arterial blood flow velocity (AF) mapping; **в** – vascular wall permeability (CL) mapping. The tumor is outlined with a dotted line. The arrows indicate a residual branch without signs of embolization.

ляризированной пАМЛ, которая представляла собой мелкую остаточную ветвь патологической сосудистой сети опухоли без признаков эмболизации (рис. 7, 8).

Через 3 мес после эмболизации у данной пациентки определялось уменьшение объема опухоли с одновременным выраженным повышением показателей перфузии (относительно раннего постоперационного периода, 5-й день) за счет интенсивного развития коллатералей в ангиомиоматозном компоненте опухолевого узла.

Через 6 мес после эмболизации отмечалось дальнейшее снижение объема пАМЛ (относительно первоначального объема до операции) на фоне продолжающегося повышения перфузионных показателей (относительно раннего постоперационного периода, 5-й день) (табл. 2).

Денситометрические показатели пАМЛ (в области повышенной васкуляризации опухоли) при стандартной мультифазной КТ с болюсным контрастированием в артериальную фазу (HU) в дооперационный период составляли от +115 HU до +128 HU, на 5-й день после ТАЭ снизились до +22 HU, а через 3 и 6 мес, в отличие от возросших значений перфузии, оставались стабильными и составляли от +27 HU до +40 HU.

Обсуждение

На примере двух клинических наблюдений эмболизации пАМЛ показана эффективность оценки лечебного эффекта как с помощью стандартной мультифазной КТ с болюсным контрастированием в артериальную фазу (HU), так и с помощью допол-

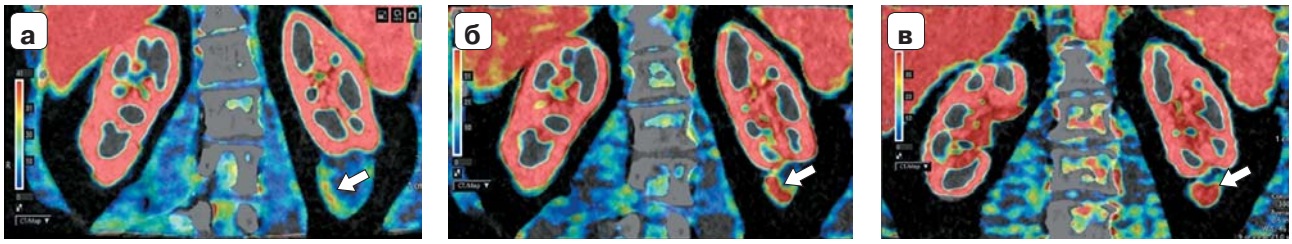

Рис. 9. Пациентка Н., 59 лет. Клиническое наблюдение № 2. Лучевая картина ангиомиолипомы левой почки на перфузионных картах в динамике после трансартериальной эмболизации сосудов опухоли. Картирование объема кровотока (BV). **а** – изображение пАМЛ на 5-й день после эмболизации с наличием мелкой “питающей” артерии по медиальному краю опухоли, без признаков эмболизации; **б** – изображение пАМЛ через 3 мес после эмболизации опухоли, уменьшение объема опухолевого узла; **в** – изображение пАМЛ через 6 мес после эмболизации опухоли, сохранение тенденции к уменьшению объема опухолевого узла с одновременным продолженным ростом всех перфузионных показателей. Стрелками отмечена остаточная ветвь без признаков эмболизации и патологическая сеть с признаками рецидива.

Fig. 9. Patient N., 59 years old, sex: female. Clinical case No. 2. X-ray picture of the left kidney angiomyolipoma on perfusion maps in dynamics after transarterial embolization of the tumor vessels. Blood flow volume (BV) mapping. **а** – image of renal angiomyolipoma on the 5th day after embolization, with the presence of a small ‘feeding’ artery along the medial edge of the tumor, without signs of embolization; **б** – image of renal angiomyolipoma 3 months after tumor embolization, reduction of the tumor node volume; **в** – image of renal angiomyolipoma 6 months after tumor embolization, preservation of the tendency to tumor node volume reduction with simultaneous continued growth of all perfusion parameters. The arrows indicate a residual branch without signs of embolization and a pathological network with signs of the disease recurrence.

нительного применения технологии КТП с построением перфузионных карт и вычислением перфузионных показателей в динамике.

В обоих наблюдениях пАМЛ представляли собой крупные образования (максимальным диаметром более 40 мм) с хорошо выраженным ангиомиоматозным компонентом. На 5-й день после эмболизации пАМЛ в обоих наблюдениях определялось увеличение объема опухолевого узла за счет постоперационного тканевого отека паренхимы опухоли с одновременным выраженным снижением всех перфузионных показателей: AF, BV и CL.

При дальнейшем динамическом наблюдении через 3 и 6 мес после эмболизации в первом наблюдении определялось дальнейшее уменьшение объема опухоли по данным стандартной мультифазной КТ с болюсным контрастированием в артериальную фазу (HU) и снижение перфузионных показателей, что было расценено как достижение полной деваскуляризация опухоли.

В клиническом наблюдении №2 применение КТП на 5-й день после оперативного вмешательства позволило выявить неполную деваскуляризацию пАМЛ за счет сохранения мелкой “питающей” веточки в периферических отделах опухолевого узла. При динамическом наблюдении через 3 и 6 мес после выполнения ТАЭ определялось выраженное уменьшение объема пАМЛ при одновременном увеличении значений всех показателей КТП, что было связано с развитием коллатералей в ангиомиоматозном компоненте опухоли и расценивалось как неполный лечебный эффект (рецидив) (рис. 9).

По имеющимся в литературе данным стандартное мультифазное КТ-исследование позволяет оценить лечебный эффект эмболизации пАМЛ в основном за счет изменения объема и денситометрических показателей опухолевого узла. В нашем клиническом наблюдении №2 выполнение КТП на 5-й день после ТАЭ позволило более точно оценить особенности васкуляризации опухоли и заподозрить неполную эмболизацию. В дальнейшем стандартная мультифазная КТ у данной пациентки не позволила четко судить о результативности ТАЭ (отмечалось лишь незначительное постконтрастное повышение денсивности опухоли) и только устойчивая динамика увеличения всех показателей КТП помогла правильно распознать рецидив заболевания.

Заключение

Проведенный анализ литературных источников показал, что в настоящее время накоплен определенный опыт применения КТП для оценки васкуляризации при неопухолевых заболеваниях почек, а также в первичной дифференциальной диагностике почечных новообразований и для оценки эффективности проводимого локального (резекция, термоабляция, артериальная эмболизация) и/или системного (например, таргетная терапия) лечения пациентов с различными опухолями почки.

В отношении малоинвазивных методик лечения пАМЛ (в частности, селективной ТАЭ) основным критерием “технического успеха” таких вмешательств в настоящее время, по данным литературы, считаются изменения размера/объема опухоли, определяемые при помощи стандартной мультифазной КТ или МРТ почек. Однако не всегда уменьшение объема опухоли свидетельствует о полном лечебном эффекте ТАЭ. К тому же, по мнению ряда исследователей, именно оценка характера и выраженности изменений перфузионных свойств опухолевых тканей позволяет получить ценные диагностические данные, например для выявления участков остаточной васкуляризации, особенно в раннем послеоперационном периоде. В таких случаях дополнительную информацию может дать применение КТП, которая в сочетании со стандартным мультифазным КТ-исследованием позволяет не только провести анализ изменений КТ-структуры пАМЛ, но также выполнить визуальную и количественную (за счет расчета ряда перфузионных параметров) оценку кровотока на уровне микроциркуляторного русла, в том числе в ангиомиоматозном компоненте опухоли, который собственно и является специфической “мишенью” при проведении ТАЭ.

В доступной нам литературе имеются лишь немногочисленные исследования, посвященные возможностям использования КТП в оценке лечебного эффекта криодеструкции при ПКР. Работы по изучению места и роли КТП при выполнении ТАЭ у пациентов с пАМЛ нами не найдены. Кроме того, вопросы эффективного применения различных методов медицинской визуализации (в том числе методики КТП), а также сроков наблюдения в мониторинге пациентов с опухолями почки после проведения малоинвазивных вмешательств (криодеструкция, радиочастотная абляция, ТАЭ) также недостаточно изучены.

При этом по данным проанализированной литературы и предварительным результатам проведенных нами КТ-исследований использование КТП (в сочетании со стандартной мультифазной КТ) при динамическом наблюдении в ряде случаев способствует ранней эффективной диагностике продолженного роста или развития рецидивных опухолей у таких пациентов. Оценка перфузионных свойств опухолевых тканей при помощи КТП, по-видимому, может рассматриваться в качестве перспективной методики КТ-оценки эффективности малоинвазивных технологий лечения опухолей почки, что требует дальнейшего изучения.

Участие авторов

Лунева Т.Ю. – концепция и дизайн исследования, сбор и обработка данных, анализ и интерпретация полученных данных, участие в научном дизайне, написание текста, утверждение окончательного варианта статьи.

Лужанский Д.С. – анализ и интерпретация полученных данных, обзор публикаций по теме статьи, участие в научном дизайне, утверждение окончательного варианта статьи.

Волконская Н.Б. – подготовка и редактирование текста, участие в научном дизайне, подготовка опубликованной работы, утверждение окончательного варианта статьи.

Пакус С.М. – подготовка и редактирование текста, участие в научном дизайне, подготовка опубликованной работы, утверждение окончательного варианта статьи.

Абоян И.А. – концепция и дизайн исследования, создание опубликованной работы, ответственность за целостность всех частей статьи, утверждения окончательного варианта статьи.

Капустин В.В. – концепция и дизайн исследования, обзор публикаций по теме статьи, написание текста, создание опубликованной работы, ответственность за целостность всех частей статьи, утверждения окончательного варианта статьи.

Authors’ participation

Luneva T. Yu. – concept and design of the study, collection and analysis of data, analysis and interpretation of the obtained data, participation in scientific design, writing text, approval of the final version of the article.

Luzhanskiy D.S. – analysis and interpretation of the obtained data, review of publications, participation in scientific design, approval of the final version of the article.

Volkonskaya N.B. – text preparation and editing, participation in scientific design, preparation of the published work, approval of the final version of the article.

Pakus S.M. – text preparation and editing, participation in scientific design, preparation of the published work, approval of the final version of the article.

Aboyan I.A. – concept and design of the study, creation of the published work, responsibility for the integrity of all parts of the article, approval of the final version of the article.

Kapustin V.V. – concept and design of the study, review of publications, writing text, creation of the published work, responsibility for the integrity of all parts of the article, approval of the final version of the article.

Список литературы [References]

1. Utpatel K., Calvisi D.F., Köhler G. et al. Complexity of PEComas: Diagnostic approach, molecular background, clinical management. *Pathologe*. 2019; 41 (Suppl. 1): 9–19. http://doi.org/10.1007/s00292-019-0612-5
2. Murad Gutiérrez V., Aponte Barrios WO., Romero Enciso J.A. Angiomiolipoma renal: nuevas perspectivas [Renal angiomyolipoma: New perspectives]. *Rev. Colomb. Urol*. 2016; 25 (1): 16–24. http://doi.org/10.1016/j.uroco.2015.12.009
3. Lin L., Li X, Guan H. et al. Renal function, complications, and outcomes of a reduction in tumor size after transarterial

embolization for renal angiomyolipomas: a meta-analysis. *J. Int. Med. Res*. 2019; 47: 1417–1428. http://doi.org/10.1177/0300060519834447
4. Flum A.S., Hamoui N., Said M.A. et al. Update on the Diagnosis and Management of Renal Angiomyolipoma. *J. Urol*. 2016; 195 (4, Pt 1): 834–846. http://doi.org/10.1016/j.juro.2015.07.126
5. Grassano Y., Rollin P., Hermieu N. et al. Results of active surveillance for sporadic renal angiomyolipomas greater than 4 cm: A pledge for active surveillance. *Prog. Urol*. 2021; 31 (2): 99–104. http://doi.org/10.1016/j.purol.2020.08.004
6. Fernández-Pello S., Hora M., Kuusk T. et al. Management of Sporadic Renal Angiomyolipomas: A Systematic Review of Available Evidence to Guide Recommendations from the European Association of Urology Renal Cell Carcinoma Guidelines Panel. *Eur. Urol. Oncol.* 2020; 3 (1): 57–72. http://doi.org/10.1016/j.euo.2019.04.005
7. Wang S.F., Lo W.O. Benign Neoplasm of Kidney: Angiomyolipoma. *J. Med. Ultrasound*. 2018; 26 (3): 119–122. http://doi.org/10.4103/JMU.JMU_48_18
8. Bhatt J.R., Richard P.O., Kim N.S. et al. Natural History of Renal Angiomyolipoma (AML): Most Patients with Large AMLs >4 cm Can Be Offered Active Surveillance as an Initial Management Strategy. *Eur. Urol.* 2016; 70 (1): 85–90. http://doi.org/10.1016/j.eururo.2016.01.048
9. Restrepo J.C.Á., Millan D.A.C., Sabogal C.A.R. et al. New Trends and Evidence for the Management of Renal Angiomyolipoma: A Comprehensive Narrative Review of the Literature. *J. Kidney Cancer VHL*. 2022; 9 (1): 33–41. http://doi.org/10.15586/jkcvhl. v9i1.177
10. Jinzaki M., Silverman S.G., Akita H. et al. Diagnosis of Renal Angiomyolipomas: Classic, Fat-Poor, and Epithelioid Types. *Semin. Ultrasound CT MR*. 2017; 38 (1): 37–46. http://doi.org/10.1053/j.sult.2016.11.001
11. Murray T., Lee M. Are We Overtreating Renal Angiomyolipoma: A Review of the Literature and Assessment of Contemporary Management and Follow-Up Strategies *Cardiovasc. Intervent. Radiol*. 2018; 41 (4): 525–536. http://doi.org/10.1007/s00270-017-1862-3
12. Jinzaki M., Silverman S.G., Akita H. et al. Renal angiomyolipoma: a radiological classification and update on recent developments in diagnosis and management. *Abdom. Imaging*. 2014; 39 (3): 588–604. http://doi.org/10.1007/s00261-014-0083-3
13. Gandhi S., Pal B., Patel K. et al. Role of 64 slice multidetector computed tomography and angiography to establish relationship between tumor size, aneurysm formation and spontaneous rupture of renal angiomyolipomas: Single center experience. *Urol. Ann*. 2016; 8 (2): 173–177. http://doi.org/10.4103/0974-7796.172213
14. Lee K., Tsai H., Kao Y. et al. Clinical behavior and management of three types of renal angiomyolipomas. *J. Formos Med. Assoc.* 2019; 118 (1, Pt 1): 162–169. http://doi.org/10.1016/j.jfma.2018.02.012
15. Oesterling J., Fishman E., Goldman S., Marshall F. The management of renal angiomyolipoma. *J. Urol.* 1986; 135 (6): 1121–1124. http://doi.org/10.1016/s0022-5347(17)46013-7
16. Murray T., Doyle F., Lee M. Transarterial Embolization of Angiomyolipoma: A Systematic Review. *J. Urol*. 2015; 194 (3): 635–639. http://doi.org/10.1016/j.juro.2015.04.081
17. Zhong J., Yuan J., Chong V. et al. The clinical application of one-stop examination with 640-slice volume CT for Nutcracker syndrome. *PLoS One.* 2013; 8 (9): e74365. http://doi.org/10.1371/journal.pone.0074365
18. McQueen S., Combes A., Benz D. Renal angiomyolipoma: Beyond size criteria for predicting rupture. *J. Med. Imaging Radiat. Oncol.* 2023; 67 (6): 619–624. http://doi.org/10.1111/1754-9485.13547
19. Almazedi B., Stubbs C. Renal angiomyolipoma: from imaging to intervention. *Clin. Radiol.* 2024; 79 (1): 25–32. http://doi.org/10.1016/j.crad.2023.09.028
20. Anis O., Rimon U., Ramon J. et al. Selective Arterial Embolization for Large or Symptomatic Renal Angiomyolipoma: 10 Years of Follow-up. *Urology.* 2020; 135: 82–87. http://doi.org/10.1016/j.urology.2019
21. Yamakado K., Tanaka N., Nakagawa T. et al. Renal angiomyolipoma: relationships between tumor size, aneurysm formation, and rupture. *Radiology.* 2002; 225 (1): 78–82. http://doi.org/10.1148/radiol.2251011477
22. Jung Y., Choi M.J., Kim B.M. et al. Transarterial Embolization for Sporadic Renal Angiomyolipoma: Patient Selection and Technical Considerations for Optimal Therapeutic Outcomes. *Taehan Yongsang Uihakhoe Chi*. 2022; 83 (3): 559–581. http://doi.org/10.3348/jksr.2021.0120
23. Liu J., Meng T., Yang X. et al. Spontaneous rupture of renal angiomyolipoma in the third trimester. *Taiwan J. Obstet. Gynecol.* 2015; 54 (6): 788–790. http://doi.org/10.1016/j.tjog.2015
24. Lenton J., Kessel D., Watkinson A.F. Embolization of renal angiomyolipoma: immediate complications and long-term outcomes. *Clin. Radiol.* 2008; 63 (8): 864–870. http://doi.org/10.1016/j.crad.2008.02.005
25. Bardin F., Chevallier O., Bertaut A. et al. Selective arterial embolization of symptomatic and asymptomatic renal angiomyolipomas: a retrospective study of safety, outcomes and tumor size reduction. *Quant. Imaging Med. Surg.* 2017; 7 (1): 8–23. http://doi.org/10.21037/qims.2017.01.02
26. Chan C., Yu S., Yip S., Lee P. The efficacy, safety and durability of selective renal arterial embolization in treating symptomatic and asymptomatic renal angiomyolipoma. *Urology*. 2011; 77 (3): 642–648. http://doi.org/10.1016/j.urology.2010.08.040
27. Lin L., Wang C., Pei R. et al. Prophylactic selective arterial embolization for renal angiomyolipomas: efficacy and evaluation of predictive factors of significant shrinkage. *Int. Urol. Nephrol.* 2018; 50 (10): 1765–1770. http://doi.org/10.1007/s11255-018-1953-3
28. Chick C.M., Tan B.S., Cheng C. et al. Long-term follow-up of the treatment of renal angiomyolipomas after selective arterial embolization with alcohol. *BJU Int*. 2010; 105 (3): 390–394. http://doi.org/10.1111/j.1464-410X.2009. 08813.x
29. Planché O., Correas J.M., Mader B. et al. Prophylactic embolization of renal angiomyolipomas: evaluation of therapeutic response using CT 3D volume calculation and density histograms. *J. Vasc. Interv. Radiol.* 2011; 22 (10): 1388–1395. http://doi.org/10.1016/j.jvir.2011.05.016
30. Chen Y., Zhang J., Dai J. et al. Angiogenesis of renal cell carcinoma: perfusion CT findings. *Abdom. Imaging.* 2010; 35 (5): 622–628. http://doi.org/10.1007/s00261-009-9565-0
31. Chen C., Kang Q., Xu B. et al. Fat poor angiomyolipoma differentiation from renal cell carcinoma at 320-slice dynamic volume CT perfusion. *PLoS One*. 2014; 9 (1): e85522. http://doi.org/10.1371/journal.pone.0085522
32. Mazzei F.G., Mazzei M.A., Cioffi Squitieri N. et al. CT perfusion in the characterisation of renal lesions: an

added value to multiphasic CT. *Biomed. Res. Int*. 2014; 2014: 135013. http://doi.org/10.1155/2014/135013

33. Ломоносова Е.В., Гольбиц А.Б., Рубцова Н.А., Алексеев Б.Я., Каприн А.Д. Перфузионная компьютерная томография в диагностике заболеваний почек (обзор литературы). *Медицинская визуализация*. 2023; 27 (2): 85–98. http://doi.org/10.24835/1607-0763-1220
Lomonosova E.V., Golbits A.B., Rubtsova N.A. et al. Application of perfusion computed tomography in renal diseases (review of literature). *Medical Visualization*. 2023; 27 (2): 85–98. https://doi.org/10.24835/1607-0763-1220 (In Russian)
34. Fan A.C., Sundaram V., Kino A. et al. Early Changes in CT Perfusion Parameters: Primary Renal Carcinoma Versus Metastases After Treatment with Targeted Therapy. *Cancers (Basel)*. 2019; 11 (5): 608. http://doi.org/10.3390/cancers11050608
35. Vehabovic-Delic A., Balic M., Rossmann C. et al. Volume Computed Tomography Perfusion Imaging: Evaluation of the Significance in Oncologic Follow-up of Metastasizing Renal Cell Carcinoma in the Early Period of Targeted Therapy – Preliminary Results. *J. Comput. Assist. Tomogr*. 2019; 43 (3): 493–498. http://doi.org/10.1097/RCT.0000000000000848
36. Nielsen T.K., Østraat Ø., Graumann O. et al. Computed Tomography Perfusion, Magnetic Resonance Imaging, and Histopathological Findings After Laparoscopic Renal Cryoablation: An In Vivo Pig Model. *Technol. Cancer Res. Treat.* 2017; 16 (4): 406–413. http://doi.org/10.1177/1533034616657251
37. Squillaci E., Manenti G., Cicciò C. et al. Perfusion-CT monitoring of cryo-ablated renal cells tumors. *J. Exp. Clin. Cancer Res*. 2009; 28 (1): 138. http://doi.org/10.1186/1756-9966-28-138
38. Zhang Z., Cen C., Qian K. et al. Assessment of the embolization effect of temperature-sensitive p (N-isopropylacrylamide-co-butyl methylacrylate) nanogels in the rabbit renal artery by CT perfusion and confirmed by macroscopic examination. *Sci. Rep*. 2021; 11 (1): 4826. http://doi.org/10.1038/s41598-021-84372-w
39. Александрова К.А., Серова Н.С., Руденко В.И., Газимиев М.А., Капанадзе Л.Б., Фиев Д.Н., Мискарян Т.И. Клиническое значение КТ-перфузии у пациентов с камнями мочеточника. *Урология*. 2019; 5: 38–43. http://doi.org/10.18565/urology.2019.5.38-43
Aleksandrova K.A., Serova N.S., Rudenko V.I. et al. Clinical value of CT-perfusion in patients with ureteric stones. *Urologia*. 2019; 5: 38–43. http://doi.org/10.18565/urology.2019.5.38-43 (In Russian)
40. Александрова К.А., Серова Н.С., Руденко В.И., Капанадзе Л.Б. Оценка перфузии почек у больных мочекаменной болезнью с помощью методов лучевой диагностики. *Российский электронный журнал лучевой диагностики*. 2018; 8 (4) 208–219. http://doi.org/10.21569/2222-7415-2018-8-4-208-219
Aleksandrova K.A., Serova N.S., Rudenko V.I., Kapanadze L.B. Assessment of kidney perfusion in patients with urolithiasis using radiological methods. *REJR*. 2018; 8 (4) 208–219. http://doi.org/10.21569/2222-7415-2018-8-4-208-219 (In Russian)

Для корреспонденции*: Лунева Татьяна Юрьевна – e-mail: Luta-06@mail.ru

Лунева Татьяна Юрьевна – врач-рентгенолог кабинета компьютерной томографии отделения рентгеновской диагностики КДЦ “Здоровье”, Ростов-на-Дону. https://orcid.org/0009-0001-5980-8704

Лужанский Даниил Сергеевич – врач по рентгенэндоваскулярным методам диагностики и лечения КДЦ “Здоровье”, Ростов-на-Дону. https://orcid.org/0000-0002-0788-1256

Волконская Наталья Бориславовна – заведующая отделением рентгеновской диагностики КДЦ “Здоровье”, Ростов-на-Дону. https://orcid.org/0009-0003-6766-6253

Пакус Сергей Михайлович – канд. мед. наук, заведующий отделением онкоурологии КДЦ “Здоровье”, Ростов-на-Дону. https://orcid.org/0000-0001-6468-5983

Абоян Игорь Артемович – доктор мед. наук, профессор, главный врач КДЦ “Здоровье”, Ростов-на-Дону. https://orcid.org/0000-0002-2798-368X

Капустин Владимир Викторович – доктор мед. наук, профессор кафедры лучевой диагностики с курсом радиологии Медико-биологического университета инноваций и непрерывного образования ФГБУ “Государственный научный центр Российской Федерации – Федеральный медико-биофизический центр им. А.И. Бурназяна”, Москва. https://orcid.org/0000-0002-3771-1354

Contact*: Tatiana Yu. Luneva – e-mail: Luta-06@mail.ru

Tatiana Yu. Luneva – Radiologist of the Computed Tomography Cabinet of the X-ray Diagnostics Department, Clinical and diagnostic center “Health”, Rostov-on-Don. https://orcid.org/0009-0001-5980-8704

Daniil S. Luzhanskiy – doctor of X-ray endovascular diagnostic and treatment methods, Clinical and diagnostic center “Health”, Rostov-on-Don. https://orcid.org/0000-0002-0788-1256

Natalya B. Volkonskaya – Head of the X-ray Diagnostics Department, Clinical and diagnostic center “Health”, Rostov-on-Don. https://orcid.org/0009-0003-6766-6253

Sergey M. Pakus – Cand. of Sci. (Med.), Head of urologic oncology department, Clinical and diagnostic center “Health”, Rostov-on-Don. https://orcid.org/0000-0001-6468-5983

Igor A. Aboyan – Doct. of Sci. (Med.), Professor, Chief Physician, Clinical and diagnostic center “Health”, Rostov-on-Don. https://orcid.org/0000-0002-2798-368X

Vladimir V. Kapustin – Doct. of Sci. (Med.), Assistant Professor, Professor of diagnostic radiology and roentgenology at the Medical and Bilogical Innovations and Continuous Education University under the Federal State Budget-funded Institution State Scientific Center of Russian Federation – A.I. Burnazyan Federal Medical and Biophysical Center of the RFMBA, Moscow. https://orcid.org/0000-0002-3771-1354