ISSN 1607-0763 (Print); ISSN 2408-9516 (Online)
https://doi.org/10.24835/1607-0763-1504

Магнитно-резонансная томография в диагностике метастатического поражения яичников

© **Аксенова С.П.[1, 2*], Нуднов Н.В.[1, 2, 4], Сергеев Н.И.[1, 3], Солодкий В.А.[1], Шахвалиева Э.С.-А.[1, 5]**

[1] ФГБУ "Российский научный центр рентгенорадиологии" Минздрава России; 117997 Москва, ул. Профсоюзная, д. 86, Российская Федерация

[2] ФГАОУ ВО "Российский университет дружбы народов имени Патриса Лумумбы" Минобрнауки России; 117198 Москва, ул. Миклухо-Маклая, 6, Российская Федерация

[3] ФГАОУ ВО РНИМУ им. Н.И. Пирогова Минздрава России; 117997 Москва, ул. Островитянова, д. 1, Российская Федерация

[4] ФГБОУ ДПО "Российская медицинская академия непрерывного профессионального образования" Минздрава России; 125993 Москва, ул. Баррикадная, д. 2/1, стр. 1, Российская Федерация

[5] ГБУЗ города Москвы "Детская городская клиническая больница № 9 им. Г.Н. Сперанского ДЗ города Москвы"; 123317 Москва, Шмитовский проезд, д. 29, Российская Федерация

Введение. На долю вторичного опухолевого поражения яичника (ВОЯ) приходится до 25% всех злокачественных новообразований яичников. Наиболее часто в яичник метастазируют опухоли желудочно-кишечного тракта, такие как рак желудка, толстой кишки, аппендикса, а также опухоли женской репродуктивной системы: рак молочной железы, рак эндометрия и шейки матки. Как известно, методом выбора для визуализации яичников являются ультразвуковое исследование и магнитно-резонансная томография (МРТ), позволяющая оценить размеры, структуру и перфузионные характеристика яичников.

Цель исследования: проанализировать и сравнить структуру, размеры и семиотические особенности метастатически измененных яичников при разных злокачественных новообразованиях с использованием метода МРТ.

Материал и методы. В исследование включено 27 женщин с различными первичными злокачественными новообразованиями, у которых выявлено вторичное (метастатическое) поражение яичников. В исследование не включались пациентки с первичным раком яичников, доброкачественными образованиями яичников. Протокол МРТ органов малого таза соответствовал рекомендациям Европейского общества урогенитальных радиологов от 2020 г. (European Society of Urogenital Radiology, ESUR). Расчет статистических показателей производился в компьютерной программе для статистической обработки данных IBM SPSS Statistics 23.

Результаты. У 27 пациенток суммарно выявлено 44 объемных образования яичников метастатического генеза. При анализе пациенток с ВОЯ одностороннее поражение яичника определялось в 10/27 наблюдениях (37%); двустороннее поражение яичников выявлялось в 17/27 наблюдениях (63%). При этом при одностороннем поражении отмечалось преимущественное (7/10, 70%) поражение левого яичника. Статистически значимых отличий по признаку одно- или двустороннего поражения в анализируемых подгруппах ВОЯ обнаружено не было (p-value = 0,115). По данным исследования выявлено, что объем метастатически измененных яичников при раке желудка, толстой кишки и эндометрия достоверно больше, чем при раке молочной железы и раке шейки матки ($p < 0,05$). При этом наибольший объем метастатически измененных яичников наблюдается при раке толстой кишки ($p < 0,05$).

Заключение. В исследовании проводился анализ объемов и структуры яичников у пациенток с метастатическим поражением придатков матки при разных первичных нозологиях (рак желудка, прямой кишки, молочной железы, матки). В статье детально описаны семиотические МР-характеристики ВОЯ при разных первичных нозологиях, проанализированы размеры ВОЯ в разных подгруппах, приведены наглядные клинические примеры, что позволит улучшить диагностику патологий яичников и своевременно начать лечение основного заболевания.

Ключевые слова: магнитно-резонансная томография; метастазы; вторичные опухоли яичников; опухоль Крукенберга; O-RADS

Авторы подтверждают отсутствие конфликтов интересов.

Соответствие принципам этики: от пациентов получено информированное согласие.

Для цитирования: Аксенова С.П., Нуднов Н.В., Сергеев Н.И., Солодкий В.А., Шахвалиева Э.С.-А. Магнитно-резонансная томография в диагностике метастатического поражения яичников. *Медицинская визуализация.* https://doi.org/10.24835/1607-0763-1504

Поступила в редакцию: 20.09.2024. **Принята к печати:** 04.04.2025. **Опубликована online:** 30.05.2025.

Magnetic resonance imaging in the diagnosis of metastatic ovarian lesions

© **Svetlana P. Aksenova[1, 2]*, Nikolay V. Nudnov[1, 2, 4], Nikolay I. Sergeev[1, 3], Vladimir A. Solodkiy[1], Elina S.-A. Shakhvalieva[1, 5]**

[1] Russian Scientific Center of Roentgenoradiology of the Ministry of Healthcare of the Russian Federation; 86, Profsoyusnaya str., Moscow 117997, Russian Federation

[2] Peoples' Friendship University of Russia named after Patrice Lumumba (RUDN University); 6, Miklukho-Maklay str., Moscow 117198, Russian Federation

[3] Pirogov Russian National Research Medical University; 1, Ostrivityanova str., Moscow 117997, Russian Federation

[4] Russian Medical Academy of Continuous Professional Education of the Ministry of Healthcare of the Russian Federation; 2/1-1, Barrikadnaya str., Moscow 125993, Russian Federation

[5] G.N. Speransky Children's City Clinical Hospital No. 9 of Moscow Healthcare Department; 29, Shmitovsky passage, Moscow 123317, Russian Federation

The aim: To analyze and compare the structure, size, and semiotic features of secondary tumors of the ovary (STO) in different primary malignant neoplasms using magnetic resonance imaging.

Materials and methods. The study included 27 women with various primary malignancies who had secondary (metastatic) ovarian lesion (OVA). The study did not include patients with primary ovarian cancer or benign ovarian tumors. The MRI protocol of the pelvic organs corresponded to the recommendations of the European Society of Urogenital Radiology from 2020 (European Society of Urogenital Radiology, ESUR). The statistical indicators were calculated in a computer program for statistical data processing IBM SPSS Statistics 23.

Results. A total of 44 metastatic ovarian tumors (MOT, second ovarian tumors- SOT) were detected in 27 patients. In the analysis of patients with SOT, unilateral ovarian lesion was detected in 10/27 cases (37%); bilateral ovarian lesion was detected in 17/27 cases (63%). At the same time, with a unilateral lesion, a predominant (7/10, 70%) lesion of the left ovary was noted. There were no statistically significant differences in the sign of a single or bilateral lesion in the analyzed groups of SOT (p-value = 0.115). In the SOT subgroups, it was found that the volume of metastatically altered ovaries in gastric (GC), colon (CC) and endometrial (EC) cancers was significantly higher than in breast cancer (BC) and cervical cancer ($p < 0.05$). At the same time, the largest volume of metastatically altered ovaries is observed in colon cancer (PK) ($p < 0.05$).

Conclusions. The study analyzed the volumes and structure of the ovaries in patients with secondary tumors of the ovary in various primary nosologies (stomach cancer, colorectal cancer, breast cancer, uterine cancer). The article describes in detail the semiotic MR characteristics, analyzes the sizes of STO in different subgroups, provides illustrative clinical examples, which will improve the diagnosis of ovarian pathologies and which will allow timely initiation of treatment of the underlying disease.

Keywords: O-RADS MRI; magnetic resonance imaging; metastasis; Krukenberg tumor; secondary tumors of the ovary; metastatic ovarian cancer; ovarian metastases; Secondary Ovarian Tumour

Conflict of interest. The authors declare no conflict of interest. The study had no sponsorship.

For citation: Aksenova S.P., Nudnov N.V., Sergeev N.I., Solodky V.A., Shakhvalieva E.S.-A. Magnetic resonance imaging in the diagnosis of metastatic ovarian lesions. *Medical Visualization.* https://doi.org/10.24835/1607-0763-1504

Received: 20.09.2024. **Accepted for publication:** 04.04.2025. **Published online:** 30.05.2025.

Введение

На долю вторичного опухолевого поражения яичника (ВОЯ) приходится до 25% всех злокачественных новообразований (ЗНО) яичников [1, 2]. Таким образом, практически каждое 4–5-е образование яичников является проявлением распространенного рака другой локализации. Наиболее часто в яичник метастазируют опухоли желудочно-кишечного тракта, такие как рак желудка, толстой кишки, аппендикса, и опухоли женской репродуктивной системы: рак молочной железы, рак эндометрия и шейки матки, однако имеются различия в механизмах распространения метастазов [3]. Опухоль Крукенберга – это метастатическое поражением стромы яичника при перстневидно-клеточном раке желудочно-кишечного тракта и других более редких локализаций [4]. Чаще всего встречается при раке желудка, но и другие перстневидно-клеточные опухоли, метастазирующие в яичник, носят имя немецкого ученого Крукенберга [5]. На долю опухолей Крукенберга приходится до 40% всех ВОЯ [6–8]. Пациентки с ВОЯ имеют в целом неблагоприятный прогноз, поскольку выявление ВОЯ сопряжено с запущенной стадией заболевания. Выживаемость пациенток с ВОЯ значительно ниже, чем у пациенток с первичным раком яичников (5-летняя выживаемость 18,5% против 40,0%) [9, 10].

Исследователи отмечают, что обнаружение ВОЯ предшествует выявлению первичной опухоли. Таким образом, ее диагностика представляет собой сложную задачу как для гинеколога, онколога, так и для врача лучевой и лабораторной диагностики [11, 12].

Особой проблемой следует выделить установление органной принадлежности опухоли, если исключен первичный рак яичников. Факторы риска и прогнозирование исхода заболевания различаются в зависимости от типа первичной опухоли и стадии обнаружения ВОЯ.

Предположение о локализации и гистологическом типе опухоли на первичном этапе может сократить время обследования. В статье изложена попытка определения методом магнитно-резонансной томографии (МРТ) различия в объемах ВОЯ и их семиотике в зависимости от первичной опухоли: желудочно-кишечного тракта, молочной железы, внутренних органов, женской репродуктивной системы.

Цель исследования: проанализировать и сравнить структуру, размеры и семиотические особенности метастатически измененных яичников при разных злокачественных новообразованиях с использованием метода МРТ.

Материал и методы

В исследование включено 27 женщин с разными первичными злокачественными новообразованиями, у которых выявлено вторичное (метастатическое) поражение яичников (ВОЯ). Исследование ретроспективное, выборочное, основанное на анализе данных медицинской документации и результатов МР-исследований. Таким образом, в исследование включались пациентки с разными злокачественными новообразованиями, у которых было диагностировано одно- или двустороннее метастатическое поражение придатков матки. Во всех случаях вторичный генез опухолей яичников был подтвержден патоморфологическим и иммуногистохимическим исследованием.

В исследование не включались пациентки с первичным раком яичника, доброкачественными образованиями яичников.

МРТ проводилась на томографах с напряженностью магнитного поля 1,5 Тл (Canon Vantage Atlas, Siemens Magnetom Aero). Протокол МРТ органов малого таза соответствовал рекомендациям Европейского общества урогенитальных радиологов от 2020 г. (European Society of Urogenital Radiology, ESUR) и протоколу O-RADS [13, 14]. Протокол МР-исследования включал в себя проведение Т2ВИ в трех взаимно перпендикулярных плоскостях, Т1ВИ с подавлением сигнала от жировой ткани, диффузионно-взвешенных изображений с b-фактором взвешенности до 1000 мм^2/с и динамического контрастного усиления (ДКУ) препаратами гадолиния. В ряде случаев для наилучшей визуализации структуры придатков матки проводили исследование с ориентацией срезов параллельно оси тела матки с малым полем обзора.

В исследовании проанализировано 27 МРТ-исследований органов малого таза у 27 пациенток. Средний возраст пациенток составил 54,7 года.

Распределение пациенток в зависимости от первичной локализации опухоли представлено в табл. 1.

Расчет статистических показателей производился в компьютерной программе для статистической обработки данных IBM SPSS Statistics 23. Для выявления статистически значимых различий объема яичников в подгруппах ВОЯ использовался Критерий Краскела–Уоллиса. Для оценки преимущественно одно- или двустороннего поражения в различных подгруппах ВОЯ использовался χ^2 Пирсона. Порог значимости устанавливался на уровне 0,05.

Таблица 1. Распределение пациенток с метастатическим поражением яичников в зависимости от первичной опухоли
Table 1. Distribution of patients with metastatic lesions of the ovaries depending on the primary nosology

ЗНО Lesions	Количество пациенток Number of patients n (%)	Гистологический тип первичной опухоли, n Histological type of primary tumor	Средний возраст пациенток, годы Average year
Рак желудка Gastric cancer	3 (11.1%)	Перстневидно-клеточный рак – 2/3 Signet ring cell carcinoma Низкодифференцированная аденокарцинома –1/2 Poorly differentiated adenocarcinoma	54.6
Рак толстой кишки Colon cancer	6 (22.2%)	Аденокарцинома кишечного типа разной степени дифференцировки – 6 Intestinal type adenocarcinoma of varying degrees of differentiation	52.3
Рак молочной железы Breast cancer	5 (18.5%)	Инфильтративный протоковый рак – 2/5 Infiltrating ductal carcinoma Инфильтративный дольковый рак– 3/5 Infiltrative lobular carcinoma	48.4
Рак эндометрия Endometrial adenocarcinoma	6 (22.2%)	Эндометриоидная аденокарцинома разной степени дифференцировки – 4/5 Endometrioid adenocarcinoma of varying degrees of differentiation Серозная аденокарцинома – 1/6 Serous adenocarcinoma Светлоклеточная аденокарцинома – 1/6 Clear cell adenocarcinoma	61.6
Рак поджелудочной железы Pancreatic cancer	1 (3.7%)	Умеренно дифференцированная протоковая аденокарцинома Moderately differentiated ductal adenocarcinoma	67
Рак шейки матки Cervical cancer	6 (22.2%)	Эндоцервикальная аденокарцинома – 1/6 Endocervical adenocarcinoma Серозная аденокарцинома – 2/6 Serous adenocarcinoma Плоскоклеточный рак – 3/6 Squamous cell carcinoma	58.7
Всего / Total	27		57.1

Результаты исследования

У 27 пациенток суммарно выявлено 44 объемных образования яичника метастатического генеза.

При анализе исследуемой выборки одностороннее поражение яичника определялось в 10/27 наблюдениях (37%), двустороннее поражение яичников – в 17/27 наблюдениях (63%). При этом при одностороннем поражении отмечалось преимущественное (7/10, 70%) поражение левого яичника (табл. 2).

По данным статистического анализа различий по одно- и двустороннему поражению в разных подгруппах ВОЯ получено не было (χ^2 Пирсона, $p = 0{,}076$). Отсутствие взаимосвязи связываем с малой выборкой, однако обращает на себя внимание преимущественное односторонне поражение придатков матки в подгруппе рака эндометрия (5/6, 83,3%).

Медиана, 1-й и 3-й квартили объемов яичников у пациенток с ВОЯ представлены на диаграмме.

При сравнении объемов яичников в зависимости от первичной локализации объем метастатически измененных яичников при раке желудка, толстой кишки и эндометрия достоверно больше, чем при раке молочной железы и раке шейки матки ($p < 0{,}05$). При этом наибольший объем метастатически измененных яичников наблюдается при раке толстой кишки, уровень значимости <0,05 (табл. 3).

Далее были проанализированы МР-семиотические характеристики ВОЯ в зависимости от типа первичной опухоли.

Таблица 2. Частота одно- и двустороннего опухолевого поражения яичника в зависимости от первичной нозологии

Table 2. Frequency of unilateral and bilateral tumor lesions of the ovary depending on the primary nosology

Первичная нозология Primary nosology	Односторонне поражение придатков матки (количество наблюдений) Unilateral ovarian tumor (number of patients)	Двустороннее поражение придатков матки (количество наблюдений) Bilateral ovarian tumors (number of patients)
Рак желудка / Gastric cancer	1	2
Рак толстой кишки / Colon cancer	1	5
Рак молочной железы / Breast cancer	1	4
Рак эндометрия / Endometrial adenocarcinoma	5	1
Рак шейки матки / Cervical cancer	1	5
Рак поджелудочной железы / Pancreatic cancer	1	0
Всего / Total	10	17

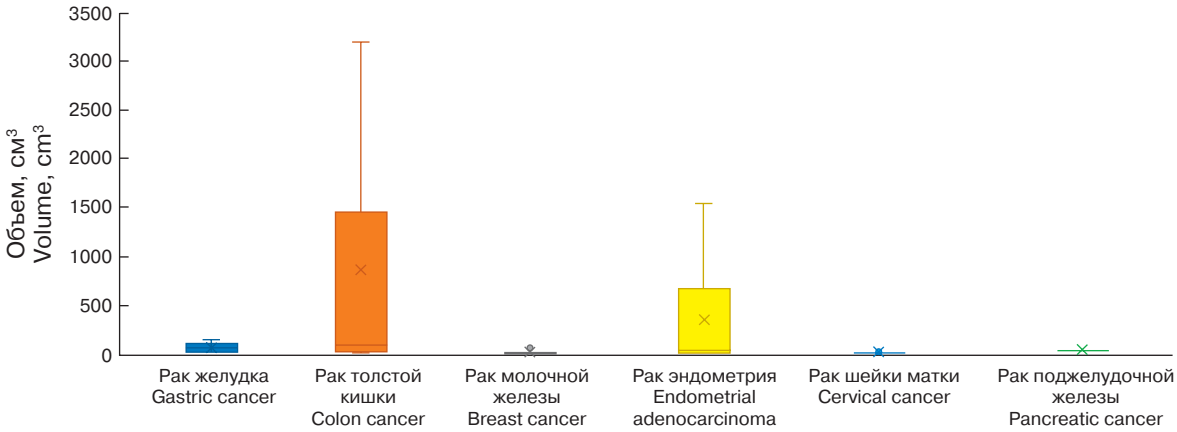

Диаграмма. Морфометрические показатели яичников у пациенток с ВОЯ (средний, максимальный и минимальный объемы).

Diagram. Morphometric parameters of the ovaries in the SOT (average, maximum and minimum volumes).

Таблица 3. Показатели объемов яичников в подгруппах ВОЯ (показатели: Me – медиана; Q1; Q3 – 1-й и 3-й квартили)

Table 3. Data on ovarian volumes in the different subgroups (indicators: Me – median; Q1; Q3 – first and third quartiles)

Группа патологии Group of pathology	Me [Q1; Q3], см³	Тест Краскелла–Уолисса p-value
Рак желудка / Gastric cancer	60 [21; 101,5]	
Рак толстой кишки / Colon cancer	86 [22,1; 1457,3]	
Рак молочной железы / Breast cancer	8,5 [4,4; 12,05]	<0,05
Рак эндометрия / Endometrial adenocarcinoma	40,44 [12,8; 372,1]	
Рак шейки матки / Cervical cancer	6,03 [5,09; 13,09]	

Семиотические характеристики ВОЯ у пациенток при раке желудка по данным МРТ

Метастатически измененные яичники у пациенток при раке желудка в наших наблюдениях имели округлую форму, в случаях двустороннего поражения были симметрично увеличены, с довольно ровными четкими контурами, представлены преимущественно солидной структурой. Часть опухолевых компонентов у пациенток с перстневидноклеточной аденокарциномой (n = 2) имела высокобелковое содержимое, что было обусловлено наличием муцинозного компонента, который вырабатывается перстневидными клетками рака желудка (рис. 1). Следует описать визуализацию фиброзной оболочки яичника и, вероятно, утолщенный корковый слой в субкапсулярных отделах на фоне оттеснения опухолевыми массами, расположенными в центральных отделах – мозговом веществе, где и находятся лимфатические и кровеносные сосуды, по которым, как мы предполагаем, первично распространились опухолевые эмболы в ткань яичника. В единичном наблюдении крупной опухоли отмечалось истончение фиброзной капсулы и пролабирование (по типу грыжевого выпячивания) солидной ткани опухоли (рис. 2в).

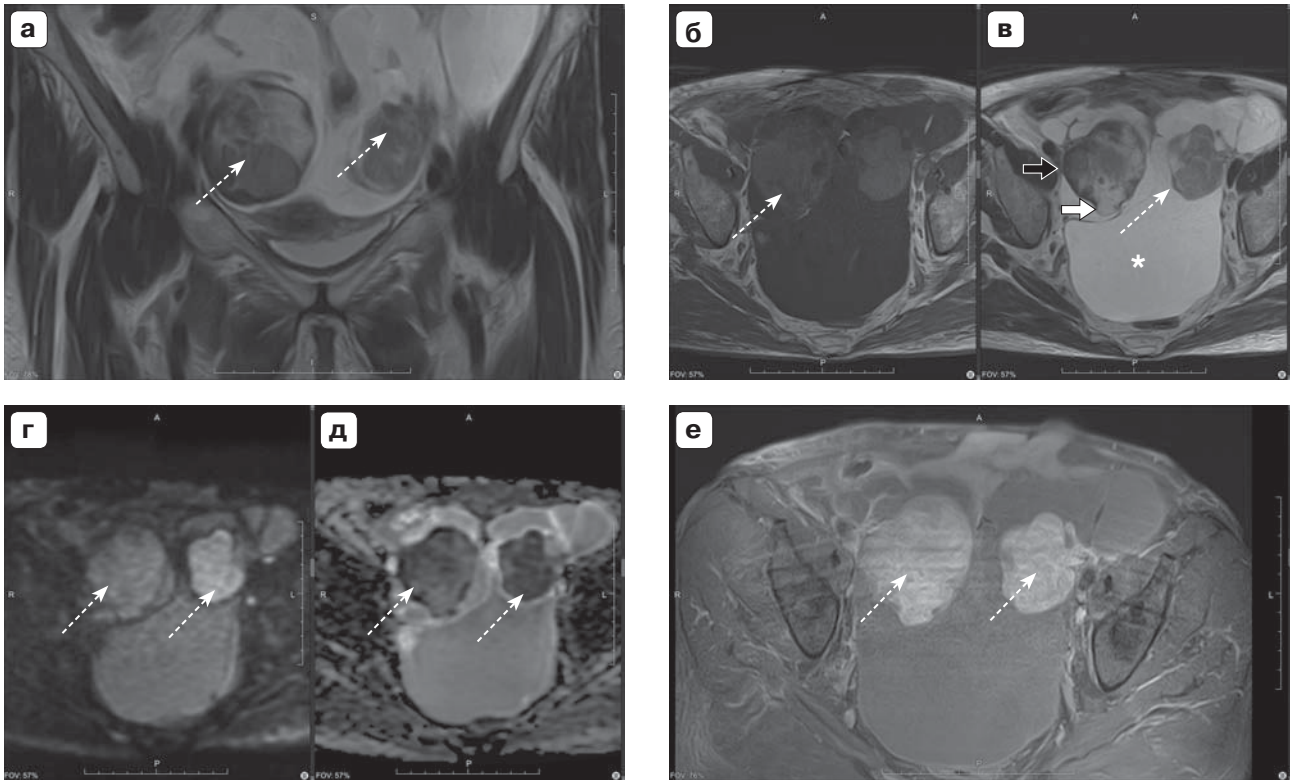

Рис. 1. МРТ органов малого таза пациентки Ф., 46 лет. Метастазы перстневидно-клеточного рака желудка в яичники, двустороннее поражение. **а** – Т2ВИ в коронарной плоскости; визуализируются солидно-кистозные образования обоих яичников (отмечены пунктирной стрелкой); **б, в** – Т1- и Т2ВИ в аксиальной плоскости, на Т1ВИ умеренно гиперинтенсивный МР-сигнал в связи с наличием муцина в структур); на Т2ВИ белой стрелкой изображен участок выхода опухоли за фиброзную оболочку яичника, черная стрелка отображает фиброзную оболочку яичника, отмечается наличие асцита (*); **г, д** – диффузионно-взвешенные изображения и карты измеряемого коэффициента диффузии в аксиальной плоскости соответственно (b = 1000 мм^2/с); отмечается асимметричная рестрикция диффузии солидным компонентом опухоли, больше слева; **е** – T1FS с контрастным усилением, отмечается диффузно повышенное накопление парамагнетика солидными опухолями.

Fig. 1. MRI of the pelvic organs. Patient F., 46 years old, metastases of stomach cancer. **a** – T2WI in the coronal plane; solid cystic formations of both ovaries are visualized (marked with a dotted arrow); **б, в** – T1WI and T2WI in the axial plane, on T1WI there is a moderately hyperintense MR signal due to the presence of mucin in the structure); on T2WI, the white solid arrow shows the area of tumor exit beyond the fibrous membrane of the ovary, the black arrow displays the fibrous membrane of the ovary, the presence of ascites is noted (star); **г, д** – diffusion-weighted images and maps of the measured diffusion coefficient in the axial plane, respectively (b = 1000 mm^2/s); an asymmetric restriction of diffusion by the solid component of the tumor is noted, more so on the left; **e** – T1FS WI with contrast enhancement, diffusely increased accumulation of paramagnetic by solid tumors is noted.

Семиотические характеристики ВОЯ у пациенток при раке толстой кишки по данным МРТ

Характерной особенностью являлось наличие большого объема опухоли кистозно-солидной структуры с известным симптомом “витражного окна” за счет перемежения гипо- и умеренно гиперинтенсивного сигнала в разных полостях, разделенных перегородками. В наших наблюдениях перегородки интенсивно накапливали парамагнетик и четко визуализировались на постконтрастных отсроченных сериях при ДКУ (рис. 2).

При средних объемах ВОЯ при раке кишки были схожими с ВОЯ при раке желудка, так как в обоих случаях присутствовал муцинозный компонент, однако таких наблюдений было меньше половины (2/6). При крупных опухолях (4/6) образования выполняли весь малый таз и выходили верхним полюсом в нижние отделы брюшной полости, оттесняя органы малого таза и кишечник. ВОЯ при раке толстой кишки имитировала серомуцинозную цистаденому и цистаденокарциному яичника. Следует отметить, что во всех наблюдениях внешний контур яичника был относительно четким, неровными, прямых данных об инвазии за пределы капсулы не было выявлено (см. рис. 2).

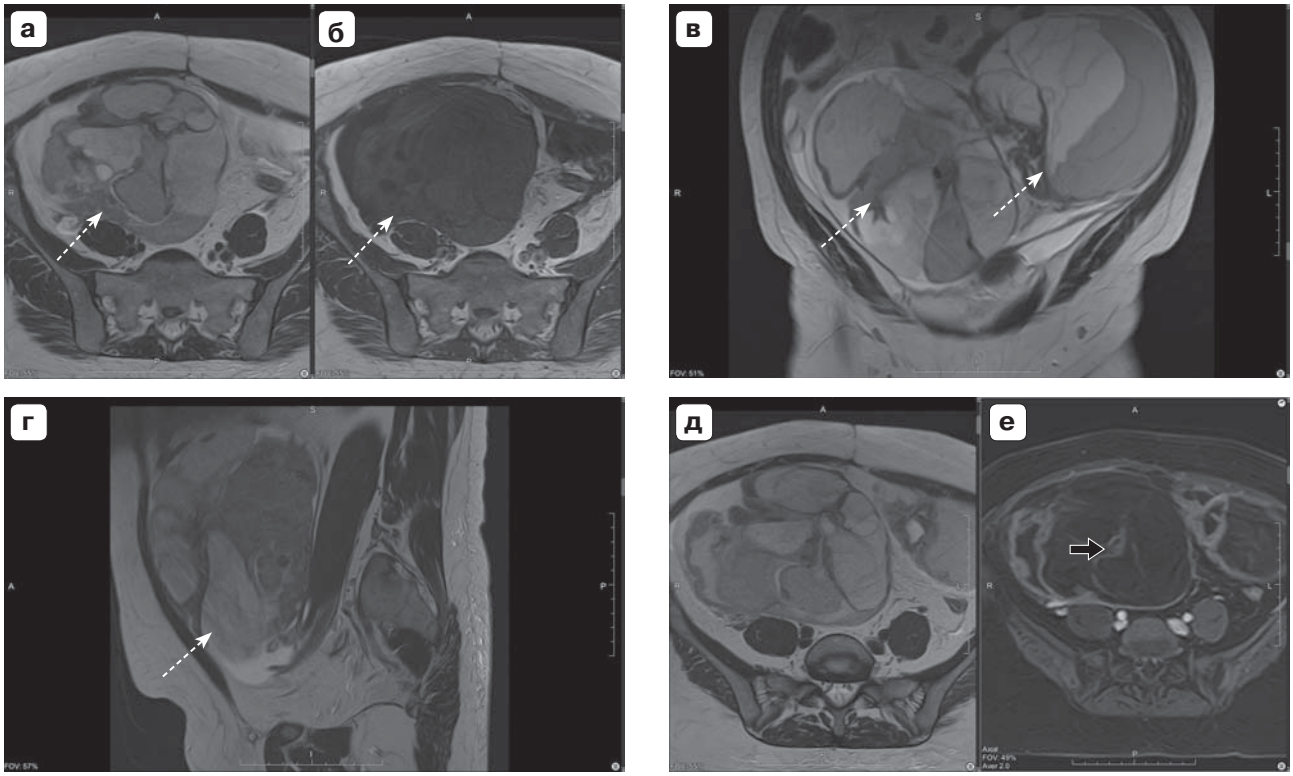

Рис. 2. Пациентка Ш., 46 лет, метастазы высокодифференцированной аденокарциномы кишечного типа в яичники. МРТ органов малого таза. **а, б** – Т2- и Т1ВИ в аксиальной плоскости, срез на уровне кистозно-солидной опухоли правого яичника; на Т2- и Т1ВИ определяется разная интенсивность МР-сигнала от кистозных включений опухоли с муцинозным содержимом (пунктирная стрелка); **в, г** – Т2ВИ в коронарной и сагиттальной плоскостях, кистозно-солидные опухоли яичников отмечены стрелкой; **д** – Т2ВИ в аксиальной плоскости; **е** – Т1FS после контрастного усиления в аксиальной плоскости; черной стрелкой отмечены накапливающие контрастный препарат неравномерной толщины перегородки.

Fig. 2. Patient Sh., 46 years old. MRI of the pelvic organs. **а, б** – T2WI and T1WI in the axial plane, section at the level of the cystic-solid tumor of the right ovary; T2WI and T1WI show different MR signal intensities from the cystic inclusions of the tumor (dotted arrow); **в, г** – T2WI in the coronal and sagittal planes, cystic-solid tumors of the ovaries are marked with an arrow; **д** – T2WI in the axial plane; **е** – T1FS after contrast enhancement in the axial plane; the black arrow indicates the unevenly thick septa that accumulate the contrast agent.

Семиотические характеристики ВОЯ у пациенток при раке молочной железы по данным МРТ

Характерной особенностью поражения яичников при раке молочной железы следует отметить наименьшие размеры метастазов. Изменения были представлены гетерогенной структурой без четкой дифференциации кистозных и солидных участков. В ряде наблюдений визуализация малых опухолевых очагов, расположенных по капсуле, требовала проведения мультиплоскостного исследования, так как гиперинтенсивные участки солидной ткани сливались с жировыми подвесками сигмовидной кишки и связочным аппаратом матки (рис. 3). Достоверно семиотических различий ВОЯ между данными гистологическими типами выявлено не было, возможно, в связи с небольшим размером выборки.

Семиотические характеристики ВОЯ у пациенток при раке эндометрия по данным МРТ

Следует отметить, что при раке эндометрия в 5/6 наблюдений было одностороннее поражение яичников, что в большей степени подтверждает теорию контактной имплантации метастазов и отсевов “seed and soil”, при которой опухолевые клетки из полости матки ретроградно могут поступать в маточные трубы и имплантироваться в ткань яичника и брюшину. Ключевым моментом, позволяющим предположить метастаз эндометриоидной аденокарциномы, является наличие геморрагического содержимого в кистозном компоненте опухоли (рис. 4), что и было выявлено в ряде наших наблюдениях. У части пациенток опухоль была представлена только папиллярными солидными разрастаниями, у части – диффузным утолщением яичника с потерей дифференцировки ткани.

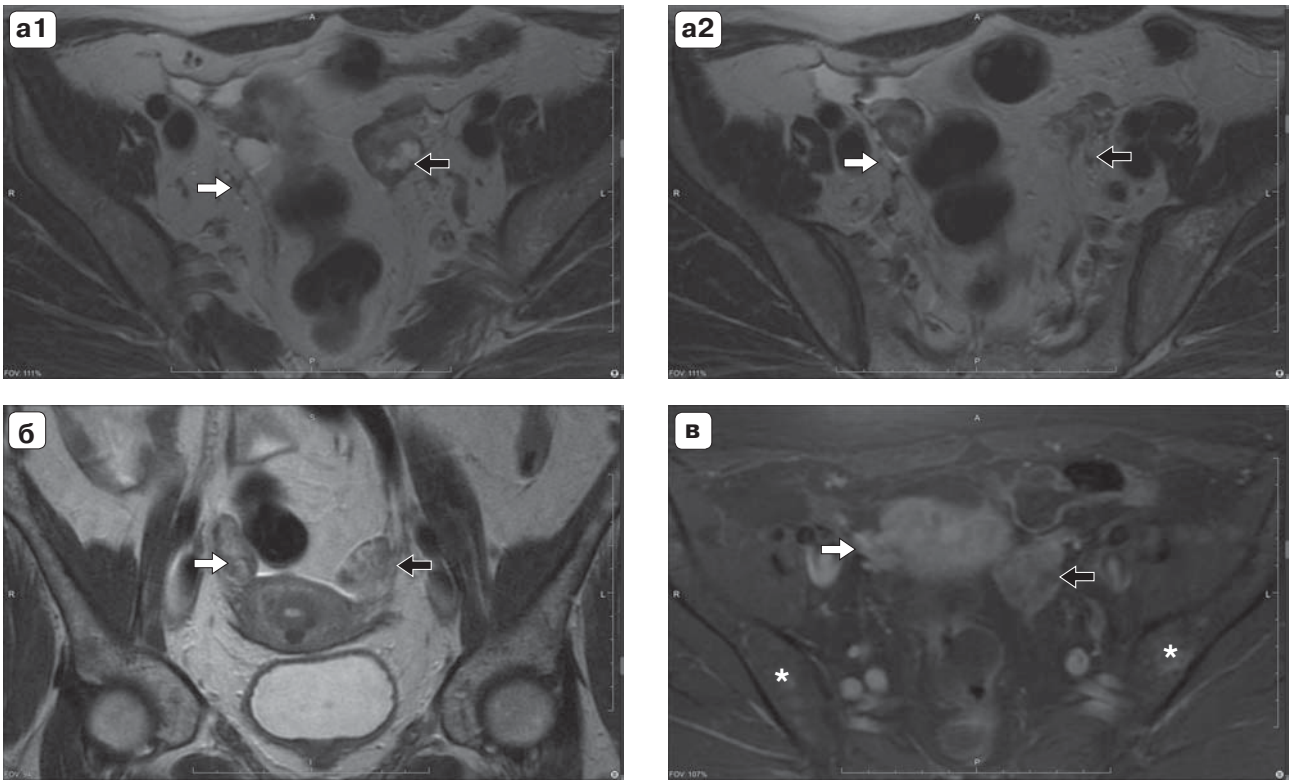

Рис. 3. МРТ органов малого таза пациентки с ВОЯ при раке молочной железы (инфильтративно-дольковый рак). **а** – серия Т2ВИ в аксиальной плоскости; **б** – Т2ВИ в коронарной плоскости; **в** – Т1fat sat ВИ после внутривенного контрастного усиления. Метастатически измененный правый яичник отмечен белой стрелкой, левый – черной. Также отмечается сочетанное поражение костей таза с повышенным накоплением парамагнетика (*).

Fig. 3. MRI of the pelvic organs of a patient with SOT for breast cancer (infiltrative lobular cancer). **а** – T2WI series in the axial plane; **б** – T2WI in coronal plane; **в** – T1fat sat WI after intravenous contrast enhancement. The metastatically changed right ovary is marked with a white arrow, black to the left. Bone damage and increased accumulation of paramagnetic (*) are also combined.

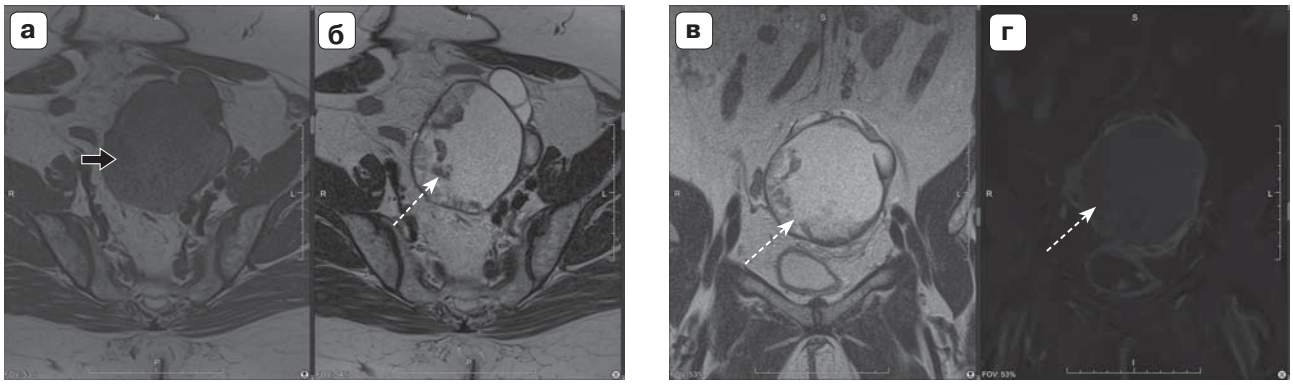

Рис. 4. МРТ органов малого таза пациентки с ВОЯ при раке эндометрия (высокодифференцированная эндометриоидная аденокарцинома). **а** – Т1ВИ в аксиальной плоскости; умеренное повышение МР-сигнала на Т1ВИ – признаки минимального геморрагического/высокобелкового содержимого (черная стрелка); **б** – Т2ВИ в аксиальной плоскости, пристеночные папиллярные разрастания в крупной кистозной опухоли левого яичника с отсутствием центральных перегородок; **в** – Т2ВИ в коронарной плоскости; **г** – Т1fat sat ВИ после внутривенного контрастного усиления в коронарной плоскости, пристеночные папиллярные компоненты повышенно накапливают парамагнетик. Опухоль отмечена стрелкой.

Fig. 4. MRI of the pelvic organs of a patient with metastatic ovarian tumor with EC (well-differentiated endometrioid adenocarcinoma). **а** – T1WI in the axial plane; moderate increase in the MR signal on T1WI – signs of minimal hemorrhagic/high-protein content (black arrow); **б** – T2WI in the axial plane, parietal papillary growths in a large cystic tumor of the left ovary with the absence of central septa; **в** – T2WI in the coronal plane; **г** – T1fat sat WI after intravenous contrast enhancement in the coronary plane, parietal papillary components accumulate contrast agent. The tumor is marked with an arrow.

Семиотические характеристики ВОЯ у пациенток при раке шейки матки по данным МРТ

Метастатически измененные яичники в преобладающем большинстве включали в себя солидный компонент. При этом кистозный компонент чаще всего наблюдался как проявление гидросальпинкса при сочетанном поражении маточных труб, что также укладывается в теорию имплантационного прикрепления опухолевых клеток при продвижении их по маточной трубе и последующем внедрении в яичник (рис. 5).

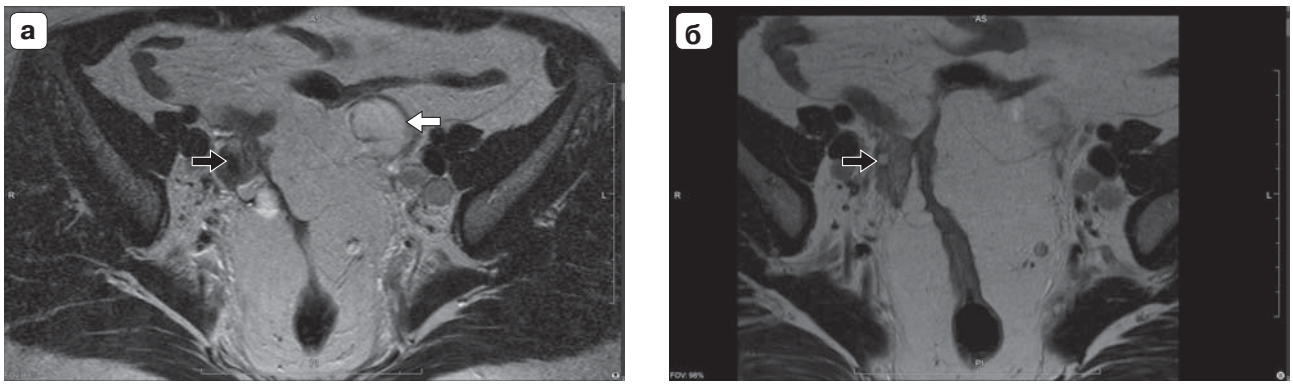

Рис. 5. МРТ органов малого таза пациентки с ВОЯ при раке шейки матки (высокодифференцированная плоскоклеточная карцинома). Серия Т2ВИ в аксиальной плоскости. Правый яичник с опухолью отмечен черной стрелкой. Расширенная левая маточная труба с пристеночными солидными разрастаниями отмечена белой стрелкой.

Fig. 5. MRI of the pelvic organs of a patient with cervical cancer (moderately differentiated squamous cell carcinoma). T2WI in the axial plane. The right ovary with the tumor is marked with an black arrow. Dilated left fallopian tubes with solid parietal growths are marked with a white arrow.

Обсуждение

Вторичные опухоли яичников, по данным разных авторов, составляют 10–25% всех злокачественных опухолей яичников. Наиболее распространенными локализациями первичных опухолей при ВОЯ являются желудок, толстая кишка, прямая кишка, молочная железа, эндометрий и аппендикс [13].

Рассматривая механизм распространения злокачественной опухоли в яичник, ученые выделяют лимфогенный, гематогенный и трансцеломный пути [14]. При опухолях Крукенберга наравне с гематогенным путем распространения рассматривается и лимфогенный путь. Так, наличие богатой лимфоваскулярной сети в слизистой оболочке и подслизистой оболочке желудка, а также близкое расстояние от *receptaculum chyli (cisterna chyli)* до лимфатических узлов желудка, ворот печени, мезентериальных и поджелудочных узлов обеспечивает легкий переход злокачественных клеток в урогенитальные лимфатические сосуды [15]. Меньшая частота поражения брюшины при опухоли Крукенберга позволяет предположить, что трансцеломный путь не так распространен.

Первичные опухоли желудка часто обнаруживаются в слизистой и подслизистой оболочке, в местах с богатой лимфатической сетью. Исследования показали корреляцию между степенью поражения лимфатических узлов желудка с частотой возникновения метастазов в яичниках [16]. Опухоли Крукенберга индуцирует саркоматоидную пролиферацию стромы яичника и вызывает вариабельную инвазию стромы яичника низкодифференцированной аденокарциномой. Строма содержит смесь веретеновидных и круглых клеток с минимальной атипией. МРТ-визуализация опухоли Крукенберга типична своей симметричностью, средними размерами образований и преимущественной сохранностью фиброзной капсулы яичника [17].

На долю метастазов колоректального рака приходится 12,5–41,2% среди всех ВОЯ. Говоря о метастазах аденокарциномы толстой кишки в яичник с учетом выявляемых объемов яичника в нашей выборке (Me 86 см^3), следует провести клинико-диагностические параллели с первичной аденокарциномой яичника, в том числе с муцинпродуцирующим подтипом. Визуализация умеренно повышенного МР-сигнала на Т1ВИ может натолкнуть на мысль о высоком содержании белка в жидкостном компоненте. Так, в крупном исследовании, включавшем в себя 51 пациентку с ВОЯ при колоректальном раке, в 69% наблюдений диаметр пораженных яичников превышал 5 см [18]. Таким образом, считаем целесообразным при первичной визуализации на МР-томограммах крупных кистозно-солидных опухолей, выполняющих всю полость малого таза и нижние отделы брюшной полости, исключить первым делом первичную аденокарциному яичника и ВОЯ при раке толстой кишки с назначением диагностической колоноскопии.

Преобладающим гистологическим типом рака молочной железы с метастазами в яичники является инвазивная протоковая карцинома, за которой следует инвазивная дольковая карцинома, причем последняя нередко проявляется как первичный рак яичников. Рак молочной железы и рак яичников не являются редкой комбинацией у пациенток с мутацией BRCA 1/2 или без нее [19]. Это часто приводит к ситуациям, когда у больной раком молочной железы обнаруживается вновь диагностированное образование придатков, и необходимо определить происхождение опухоли яичника. В этой ситуации чаще всего используются иммуногистохимический анализ. Также комплексный геномный анализ позволяет отличить первичный рак яичников от метастатического поражения при раке молочной железы. Касаясь лучевой диагностики ВОЯ при раке молочной железы, следует указать на большие трудности диагностики данной патологии на ранних сроках, так как в этой подгруппе размеры яичников были одни из наименьших (Me 8,5 см^3).

Метастазы эндометриоидной аденокарциномы в яичник следует дифференцировать с первичной эндометриоидной аденокарциномой яичника. Для диагностики рака, который развивается из эндометриоидных поражений, определен ряд критериев: наличие карциномы и эндометриодных гетеротопий в одном и том же яичнике; схожее гистологическое строение опухоли; исключение злокачественных поражений другой локализации [20]. С этиологией первичной эндометриоидной аденокарциномы яичника связывают эктопическое расположение ткани эндометрия, которая может подвергаться предраковым или даже злокачественным изменениям под влиянием определенных факторов, влияющих на структуру, функцию и пролиферацию клеток [21]. Метастатическое поражение яичников при РЭ определяется при наличии факторов неблагоприятного прогноза, таких как grade 3, глубина инвазии в миометрий, наличие лимфоваскулярной инвазии или гистологический тип опухоли, отличный от эндометриоидной аденокарциномы [22].

Таким образом, несмотря на разные гипотезы и видение процесса распространения опухолевых клеток, сегодня уже есть некоторые данные, связывающие различные гистологические типы опу-

холи с тем или иным способом распространения [23]. Среди всех путей опухолевой дессиминации трансцеломический путь незначителен в патогенезе ВОЯ, отсутствие вовлечения брюшины в большинстве ВОЯ и капсулы яичников является доказательством, подтверждающим это предположение. Также интересен тот факт, что в нашем исследовании в 70% случаев при одностороннем поражении было вовлечение именно левого яичника, что может быть обусловлено особенностями венозного оттока яичника: левая яичниковая вена не имеет клапаны и впадает в левую почечную вену, в отличие от правой яичниковой вены, которая имеет и клапанный аппарат и впадает напрямую в нижнюю полую вену. Если мы выдвигаем гипотезу, что при гематогенном метастазировании наблюдается преимущественно двустороннее поражение яичников, то при раке эндометрия, при котором чаще встречалось одностороннее поражение яичника, правдива теория контактного распространения опухолевых клеток ретроградно по ходу маточной трубы на яичник – теория контактной имплантации или теория семени и почвы – “seed and soil” [24].

Данное исследование было направлено на сравнение объемов и поиск семиотических различий ВОЯ, подтвержденных патоморфологическими исследованиями, которые позволили бы предположить генез первичной опухоли и могли быть использованы в алгоритме анализа МРТ. Это позволит сократить диагностический поиск и своевременно назначить специализированное противоопухолевой лечение.

Ограничения исследования

Ограничением данного исследования является малая выборка в подгруппах ВОЯ, по этой причине в исследовании не анализировалась корреляция даты возникновения метастазов в яичники и сроки выявления первичной опухоли.

Несмотря на то что мы выделяем ряд типичных семиотических признаков ВОЯ, рекомендуем придерживаться единого подхода к стратификации риска образования яичника – O-RADS MRI, который показал высокую информативность в выявлении злокачественных новообразований яичников в целом [25].

Заключение

В исследовании проводился анализ объемов и структуры яичников у пациенток с метастатическим поражением придатков матки при разных первичных нозологиях (рак желудка, прямой кишки, молочной железы, матки). В подгруппах ВОЯ выявлено, что объем метастатически измененных яичников при раке желудка, толстой кишки и эндометрии достоверно больше, чем при раке молочной железы и раке шейки матки ($p < 0,05$). При этом наибольший объем метастатически измененных яичников наблюдается при раке толстой кишки, уровень значимости <0,05. В статье детально описаны семиотические МР-характеристики ВОЯ при разных первичных нозологиях, широко приведены наглядные клинические примеры, что позволит оптимизировать диагностический алгоритм обследования пациенток с новообразованиями яичников.

Участие авторов

Аксенова С.П., Нуднов Н.В. Солодкий В.А. – разработка дизайна исследования.

Аксенова С.П., Нуднов Н.В., Сергеев Н.И., Шахвалиева Э.С.-А. – получение данных для анализа, анализ полученных данных, статистическая обработка материала.

Аксенова С.П. – написание текста рукописи.

Аксенова С.П., Нуднов Н.В. – обзор публикаций по теме статьи.

Authors' contribution

Aksenova S.P., Nudnov N.V., Solodkiy V.A. – development of study design.

Aksenova S.P., Nudnov N.V., Sergeev N.I., Shakhvalieva E.S.-A. – obtaining data for analysis, analysis of the obtained data, statistical processing of the material.

Aksenova S.P. – writing the manuscript.

Aksenova S.P., Nudnov N.V. – review of publications on the topic of the article.

Список литературы [References]

1. Kubeček O., Laco J., Špaček J. et al. Clinicopathological Characteristics and Prognostic Factors in Ovarian Metastases from Right- and Left-Sided Colorectal Cancer. *Curr Oncol*. 2021; 28 (4): 2914–2927. http://doi.org/10.3390/curroncol28040255
2. Bruls J., Simons M., Overbeek L.I. et al. A national population-based study provides insight in the origin of malignancies metastatic to the ovary. *Virchows Arch*. 2015; 467 (1): 79–86. http://doi.org/10.1007/s00428-015-1771-2
3. Kubeček O., Laco J., Špaček J. et al. The pathogenesis, diagnosis, and management of metastatic tumors to the ovary: a comprehensive review. *Clin. Exp. Metastasis*. 2017; 34 (5): 295–307. http://doi.org/10.1007/s10585-017-9856-8
4. Aziz M., Killeen R.B., Carlson K., Kasi A. Krukenberg Tumor. 2024. In: StatPearls [Internet]. Treasure Island (FL): StatPearls Publishing; 2024. PMID: 29489206
5. Yakushiji M., Tazaki T., Nishimura H., Kato T. Krukenberg tumors of the ovary: a clinicopathologic analysis of 112 cases. *Nihon Sanka Fujinka Gakkai Zasshi*. 1987; 39 (3): 479–485. PMID: 3031182
6. Fujiwara K., Ohishi Y., Koike H. et al. Clinical implications of metastases to the ovary. *Gynecol. Oncol*. 1995; 59 (1): 124–128. http://doi.org/10.1006/gyno.1995.1278

7. Мустафин Р.Н., Халикова Л.В., Хуснутдинова Э.К. Особенности метастазирования рака яичника. *Креативная хирургия и онкология*. 2020; 10 (4): 319–329. https://doi.org/10.24060/2076-3093-2020-10-4-319-329
Mustafin R.N., Khalikova L.V., Khusnutdinova E.K. Specific Features of Ovarian Cancer Metastasis. *Creative Surgery and Oncology.* 2020; 10 (4): 319–329. https://doi.org/10.24060/2076-3093-2020-10-4-319-329 (In Russian)
8. Сыркашев Е.М., Солопова А.Е. Сравнение информативности предоперационной диагностики распространенного рака яичников по данным МРТ и МСКТ. *Акушерство и гинекология*. 2020; 12: 137–142. https://dx.doi.org/10.18565/aig.2020.12.137-142
Syrkashev E.M., Solopova A.E. Comparison of the diagnostic performance of MRI and MSCT in preoperative diagnosis of advanced ovarian cancer. *Akusherstvo i Ginekologiya = Obstetrics and Gynecology*. 2020; 12: 137–142. https://dx.doi.org/10.18565/aig.2020.12.137-142 (In Russian)
9. Meyniel J.P., Cottu P.H., Decraene C. et al. A genomic and transcriptomic approach for a differential diagnosis between primary and secondary ovarian carcinomas in patients with a previous history of breast cancer. *BMC Cancer*. 2010; 10: 222. http://doi.org/10.1186/1471-2407-10-222
10. Fujimoto D., Hirono Y., Goi T., Yamaguchi A. Sigmoid colonic metastasis by lymphatic spread occurring with unilateral Krukenberg tumor considered to be caused by stage IA early gastric cancer: A case report. *Oncol. Lett*. 2016; 11 (1): 668–672. http://doi.org/10.3892/ol.2015.3919
11. Солопова А.Е., Терновой С.К., Мухаматуллина Э.З., Макацария А.Д. Методика комплексного магнитно-резонансного исследования в уточняющей диагностике образований яичника. *Акушерство, гинекология и репродукция*. 2016; 10 (4): 12–20. https://doi.org/10.17749/2313-7347.2016.10.4.012-020
Solopova A.E., Ternovoy S.K., Mukhamatullina E.Z., Makatsaria A.D. Advanced magnetic resonance imaging technique in the diagnosis of ovarian lesions. *Obstetrics, Gynecology and Reproduction*. 2016; 10 (4): 12–20. https://doi.org/10.17749/2313-7347.2016.10.4.012-020 (In Russian)
12. Xu Y., Yang J., Zhang Z., Zhang G. MRI for discriminating metastatic ovarian tumors from primary epithelial ovarian cancers. *J. Ovarian Res*. 2015; 8: 61. http://doi.org/10.1186/s13048-015-0188-5
13. de Wall Y.R., Thomas C.M., Oei A.L. et al. Secondary ovarian malignancies: frequency, origin and characteristics. *Int. J. Gynecol. Cancer.* 2009; 19 (7): 1160–1165.
14. Young R.H. From Krukenberg to today. The ever-present problem posed by metastatic tumor in the ovary: part 1. Historical perspective, general principles, mucinous tumors including the Krukenberg tumor. *Adv. Anat. Pathol*. 2006; 13 (5): 205–227.
15. Kiyokawa T., Young R.H., Scully R.E. Krukenberg tumors of the ovary: a clinicopathological analysis of 120 cases with emphasis on their variable pathological manifestations. *Am. J. Pathol*. 2006; 30 (3): 277–299. http://doi.org/10.1097/01.pas.0000190787.85024.cb
16. Kakushima N., Kamoshida T., Hirai S. et al. Early gastric cancer with Krukenberg tumor and review of cases of intramucosal gastric cancers with Krukenberg tumor. *J. Gastroenterol.* 2003; 38 (12): 1176–1180. http://doi.org/10.1007/s00535-003-1227-3
17. Roseland M.E., Millet J.D., Wasnik A.P. Imaging of Metastatic Disease to the Ovary/Adnexa. *Magn. Reson. Imaging Clin. N. Am.* 2023; 31 (1): 93–107. http://doi.org/10.1016/j.mric.2022.06.005
18. Shi S.Y., Li Y.A., Qiang J.W. Multiparametric MRI-based radiomics nomogram for differentiation of primary mucinous ovarian cancer from metastatic ovarian cancer. *Abdom. Radiol. (NY).* 2025; 50 (2): 1018–1028. http://doi.org/10.1007/s00261-024-04542-y
19. Gronwald J., Byrski T., Huzarski T. et al. Hereditary breast and ovarian cancer. *Hered Cancer Clin. Pract.* 2008; 6 (2): 88–98. http://doi.org/10.1186/1897-4287-6-2-88
20. Casey L., Singh N. Metastases to the ovary arising from endometrial, cervical and fallopian tube cancer: recent advances. *Histopathology*. 2020; 76 (1): 37–51. http://doi.org/10.1111/his.13985
21. Ильина И.Ю., Бурдин Д.В., Нариманова М.Р., Ибрагимова Д.М. Генитальный эндометриоз: патогенез, диагностика и связь с онкологическими заболеваниями. *РМЖ. Мать и дитя.* 2021; 4 (4): 339–345. http://doi.org/10.32364/2618-8430-2021-4- 4-339-345
Il'ina I.Yu., Burdin D.V., Narimanova M.R., Ibragimova D.M. Genital endometriosis: pathogenesis, diagnosis, and association with malignancies. *Russian Journal of Woman and Child Health.* 2021; 4 (4): 339–345. http://doi.org/10.32364/2618-8430-2021-4- 4-339-345 (In Russian)
22. Yamanishi Y., Koshiyama M., Ohnaka M. et al. Pathways of metastases from primary organs to the ovaries. *Obstet. Gynecol. Int.* 2011; 2011:612817. http://doi.org/10.1155/2011/612817
23. Horn L.C., Höhn A.K., Stark S. et al. Endocervical adenocarcinoma in situ (AIS) with ovarian and pulmonary involvement: report of a case and review of the literature suggesting a "seed and soil hypothesis". *J. Cancer Res. Clin. Oncol.* 2019; 145 (8): 2061–2069. http://doi.org/10.1007/s00432-019-02966-4
24. Yachida N., Yoshihara K., Yamaguchi M. et al. How Does Endometriosis Lead to Ovarian Cancer? The Molecular Mechanism of Endometriosis-Associated Ovarian Cancer Development. *Cancers (Basel)*. 2021; 13 (6): 1439. http://doi.org/10.3390/cancers13061439
25. Аксенова С.П., Нуднов Н.В., Сланская А.В., Солодкий В.А. В помощь практикующему врачу: визуализация образований яичников в соответствии с категориальной шкалой оценки рисков злокачественности образований яичников O-RADS MRI. *Вестник рентгенологии и радиологии*. 2023; 104 (3): 222–238. https://doi.org/10.20862/0042-4676-2023-104-3-222-238
Aksenova S.P., Nudnov N.V., Slanskaya A.V., Solodkiy V.A. To Help the Practitioner: Imaging of Ovarian Masses According to the O-RADS MRI Ovarian Malignancy Categorical Risk Scale. *Journal of Radiology and Nuclear Medicine.* 2023; 104 (3): 222–238. https://doi.org/10.20862/0042-4676-2023-104-3-222-238 (In Russian)

Для корреспонденции*: Аксенова Светлана Павловна – e-mail: fabella@mail.ru

Аксенова Светлана Павловна – канд. мед. наук, научный сотрудник лаборатории рентгенорадиологии научно-исследовательского отдела комплексной диагностики заболеваний и радиотерапии ФГБУ “Российский научный центр рентгенорадиологии” Минздрава России; ассистент кафедры онкологии и рентгенорадиологии им. В.П. Харченко ФГАОУ ВО “Российский университет дружбы народов имени Патриса Лумумбы” Минобрнауки России, Москва. https://orcid.org/0000-0003-2552-5754. E-mail: fabella@mail.ru.

Нуднов Николай Васильевич – доктор мед. наук, профессор, заместитель директора по научной работе, заведующий научно-исследовательским отделом комплексной диагностики заболеваний и радиотерапии ФГБУ “Российский научный центр рентгенорадиологии” Минздрава России; профессор кафедры рентгенологии и радиологии ФГБОУ ДПО “Российская медицинская академия непрерывного профессионального образования” Минздрава России; профессор кафедры онкологии и рентгенорадиологии им. В.П. Харченко ФГАОУ ВО “Российский университет дружбы народов имени Патриса Лумумбы” Минобрнауки России, Москва. https://orcid.org/0000-0001-5994-0468. E-mail: mailbox@rncrr.rssi.ru

Сергеев Николай Иванович – доктор мед. наук, заведующий лабораторией рентгенорадиологии научно-исследовательского отдела комплексной диагностики заболеваний и радиотерапии ФГБУ “Российский научный центр рентгенорадиологии” Минздрава России; профессор кафедры рентгенорадиологии ФДПО ФГАОУ ВО “Российский национальный исследовательский медицинский университет им. Н.И. Пирогова” Минздрава России, Москва. https://orcid.org/0000-0003-4147-1928. E-mail: sergeevnickolay@yandex.ru

Солодкий Владимир Алексеевич – академик РАН, доктор мед. наук, профессор, директор ФГБУ “Российский научный центр рентгенорадиологии” Минздрава России, Москва. https://orcid.org/0000-0002-1641-6452.

Шахвалиева Элина Саид-Аминовна – клинический ординатор по специальности “рентгенология” ФГБУ “Российский научный центр рентгенорадиологии” Минздрава России; врач-кибернетик ГБУЗ города Москвы “Детская городская клиническая больница № 9 им. Г.Н. Сперанского ДЗ города Москвы”, Москва. https://orcid.org/0009-0000-7535-8523. E-mail: shelina9558@gmail.com

Contact*: Svetlana P. Aksenova – e-mail: fabella@mail.ru

Svetlana P. Aksenova – Cand. of Sci. (Med.), research fellow, Russian Scientific Center of Roentgenoradiology of the Ministry of Healthcare of the Russian Federation; Assistant Professor, Department of Oncology and Roentgenology named after V.P. Kharchenko, Peoples' Friendship University of Russia named after Patrice Lumumba (RUDN University), Moscow. https://orcid.org/0000-0003-2552-5754. E-mail: fabella@mail.ru

Nikolay V. Nudnov – Doct. of Sci. (Med.), Professor, Deputy Director for Scientific Work, Head of the Research Department for Complex Diagnostics of Diseases and Radiotherapy, Russian Scientific Center of Roentgenoradiology of the Ministry of Healthcare of the Russian Federation; Professor, Department of Roentgenoradiology and Radiology, Russian Medical Academy of Continuous Professional Education of the Ministry of Healthcare of the Russian Federation; Professor, Department of Oncology and Radiology, Peoples' Friendship University of Russia named after Patrice Lumumba of the Ministry of Science and Higher Education of the Russian Federation, Moscow. https://orcid.org/0000-0001-5994-0468. E-mail: mailbox@rncrr.rssi.ru

Nikolay I. Sergeev – Doct. of Sci. (Med.), Head of the Laboratory of X-ray Radiology of the Research Department of Complex Diagnostics of Diseases and Radiotherapy of the Russian Scientific Center of Roentgenoradiology of the Ministry of Healthcare of the Russian Federation;

Professor of the Department Roentgenoradiology of FDPO of the Federal State Autonomous Educational Institution of Higher Education Pirogov Russian National Research Medical University, Moscow. https://orcid.org/0000-0003-4147-1928. E-mail: sergeevnickolay@yandex.ru

Vladimir A. Solodkiy – Academician of the Russian Academy of Sciences, Doct. of Sci. (Med.), Professor, Director of the Russian Scientific Center of Roentgenoradiology of the Ministry of Healthcare of the Russian Federation, Moscow. https://orcid.org/0000-0002-1641-6452.

Elina S-A. Shakhvalieva – clinical resident in the specialty “radiology” of the Russian Scientific Center of Roentgenoradiology of the Ministry of Healthcare of the Russian Federation; Cyberneticist, G.N. Speransky Children's City Clinical Hospital No. 9 of Moscow Healthcare Department, Moscow. https://orcid.org/0009-0000-7535-8523. E-mail: shelina9558@gmail.com