

Результаты хирургического лечения больных неспецифическим аортоартериитом с поражением ветвей дуги аорты по данным дуплексного сканирования

Тимина И.Е., Бурцева Е.А., Зотиков А.Е., Чехоева О.А., Кадырова М.В.

ФГБУ "Институт хирургии им. А.В. Вишневского" Министерства здравоохранения России, Москва, Россия

The results of Surgical Treatment in Patients with Nonspecific Arteritis (Takayasu's Arteritis) with the Infliction of Branches of Aortic Arch According to Duplex Scanning

Timina I.E., Burtseva E.A., Zotikov A.E., Chehоеva O.A., Kadirova M.V.

A.V. Vishnevsky Institute of Surgery, Moscow, Russia

Цель исследования: оценка ближайших и отдаленных результатов хирургического лечения ветвей дуги аорты у больных неспецифическим аортоартериитом.

Материал и методы. Дуплексное сканирование проведено 27 больным неспецифическим аортоартериитом (артериитом Такаясу), которым было выполнено 30 различных видов реконструктивных вмешательств на ветвях дуги аорты (сонные и подключичные артерии), наложен 31 шунт (у одного пациента наложено два шунта). Средний послеоперационный срок наблюдения составил $8,4 \pm 5,4$ года.

Результаты. В отдаленном послеоперационном периоде 15 (48%) реконструированных артерий оставались проходимыми. Чаще отсутствие изменений в зоне операции отмечали после выполнения реконструкции сонных артерий (аорто-сонное или подключично-сонное протезирование) (80%). Осложнения в зоне реконструированной артерии (тромбоз, стеноз дистального анастомоза) чаще возникали после выполнения трансторакальных вмешательств – 69%, в то время как частота осложнений после выполнения экстраторакальных операций составляла 27%. В 62,5% наблюдений выявлена связь развития тромбоза шунта с прогрессирующим воспалительным процессом в артериях дистального артериального русла.

По данным дуплексного сканирования проходимость реконструированных сонных артерий через 5 лет и более составила 83,3%.

После реконструкции подключичных артерий проходимость шунтов через 5 лет – 63,6%, через 10 лет – 36,3%.

Заключение. Точная диагностика изменений в сосудах крупного и среднего калибра у больных неспеци-


фическим аортоартериитом является актуальной проблемой лучевой диагностики. Применение дуплексного сканирования на различных этапах лечения этой сложной категории больных позволяет с высокой точностью оценить результаты хирургического и медикаментозного лечения с целью предотвращения развития угрожающих жизни осложнений, а его неинвазивность, безопасность и относительно низкая стоимость делают дуплексное сканирование приоритетным методом диагностического контроля.

Ключевые слова: неспецифический аортоартериит (артериит Такаясу), ветви дуги аорты, дуплексное сканирование, хирургическое лечение.

The aim: assessment of short-term and long-term outcomes of surgical treatment of branches of aortic arch in patients who suffer from nonspecific arteritis (Takayasu's arteritis).

Materials and methods. Duplex ultrasonographic imaging was conducted in 27 patients with nonspecific arteritis who had 30 different kinds of surgical repairs of the branches of aortic arch performed, (carotid and subclavian arteries), 31 shunts were imposed (one patient put two shunt). The average postoperative follow-up period was 8.4 ± 5.4 years.

Results. In late postoperative period 15 (48%) of the repaired arteries remained unobstructed. The absence of variations in the surgery area was registered after the performance of reconstruction of carotid arteries (aorta carotid or carotid subclavian prosthesis) more often (80%). Complications in the area of the reconstructed artery (thrombosis, stenosis at the distal anastomosis) were more



common after transthoracic surgeries – 69%, while the percentage of complications after extrathoracic surgeries was 27%. In 62.5% of the observed cases, the connection was found between the development of the bypass thrombosis with the progression of inflammatory process in the arteries of the distal arterial bed.

The permeability of the reconstructed carotid arteries in 5 years and over was 83.3%. according to the duplex ultrasonographic imaging.

After the reconstruction of subclavian arteries, the bypass patency in 5 years was 63.6%, in 10 years – 36.3%.

Conclusion. Accurate diagnosis of changes in the vessels of medium and large caliber in patients with nonspecific arteritis is a topical issue of radiology. The use of duplex scanning at various stages of treatment of this complex group of patients allows high accuracy to evaluate the results of surgical and medical treatment to prevent the development of life-threatening complications, and its non-invasiveness, safety and relative affordability make duplex scanning priority diagnostic method of control.

Key words: nonspecific arteritis (Takayasu's arteritis), branches of aortic arch, duplex scanning, surgical treatment.

Введение

Неспецифический аортоартериит (НАА), артериит Такаясу, болезнь отсутствия пульса, артериит молодых женщин, – системное заболевание, относящееся к группе аллергических васкулитов с преимущественным поражением артерий эластического и мышечно-эластического типов крупного и среднего калибра. НАА характеризуется хроническим воспалительным процессом стенки артерий аутоиммунного генеза с чередованием острой и хронической стадий с преимущественной локализацией воспалительного процесса в меди и адвентиции сосуда. Поражение интимы носит вторичный реактивно-гиперпластический характер. Окклюзирующие поражения артериального русла у больных НАА приводят к развитию ишемии соответствующего органа.

Для корреспонденции: Тимина Ирина Евгеньевна – 119997, Россия, Москва, ул. Большая Серпуховская, 27, Институт хирургии им. А.В. Вишневого. Тел. 8-916-605-17-31. E-mail: timina68@mail.ru

Тимина Ирина Евгеньевна – доктор мед. наук, заведующая отделением ультразвуковых методов диагностики и лечения Института хирургии им. А.В. Вишневого МЗ РФ; **Бурцева Елена Анатольевна** – доктор мед. наук, ведущий научный сотрудник отделения ультразвуковых методов диагностики и лечения Института хирургии им. А.В. Вишневого МЗ РФ; **Зотиков Андрей Евгеньевич** – доктор мед. наук, профессор, ведущий научный сотрудник отделения хирургии сосудов Института хирургии им. А.В. Вишневого МЗ РФ; **Чехова Олеся Ахсаровна** – младший научный сотрудник отделения ультразвуковых методов диагностики и лечения Института хирургии им. А.В. Вишневого МЗ РФ; **Кадырова Мадина Валерьевна** – канд. мед. наук, старший научный сотрудник отделения ультразвуковых методов диагностики и лечения Института хирургии им. А.В. Вишневого МЗ РФ.

Contact: Timina Irina Evgenevna – 119997, Bolshaya Serpuhovskaya str., 27, Moscow, Russia, A.V. Vishnevsky Institute of Surgery. Phone: 8-916-605-17-31. E-mail: timina68@mail.ru

Timina Irina Evgenevna – dokt. of med sci., Head of of Ultrasound Diagnostics department of A.V. Vishnevsky Institute of Surgery; **Burtseva Elena Anatolevna** – dokt. of med sci., senior research fellow of of Ultrasound Diagnostics department of A.V. Vishnevsky Institute of Surgery; **Zotikov Andrey Evgenevich** – dokt. of med sci., senior research fellow of Vascular Surgery department of A.V. Vishnevsky Institute of Surgery; **Chehova Olesia Ahsarovna** – research fellow of of Ultrasound Diagnostics department of A.V. Vishnevsky Institute of Surgery; **Kadirova Madina Valerievna** – cand. of med sci., research fellow of Ultrasound Diagnostics department of A.V. Vishnevsky Institute of Surgery.

Развитие осложнений в позднем послеоперационном периоде после выполнения различных видов реконструктивных операций на ветвях дуги аорты у больных НАА зависит от ряда причин, среди которых важнейшей является рецидив активности воспалительного процесса [1]. Среди осложнений позднего послеоперационного периода чаще наблюдаются развитие тромбозов протеза, стенозов в области дистальных анастомозов, ложных аневризм, а при использовании в качестве шунтирующего материала аутоветны – аневризматические расширения аутоветны.

Одним из направлений улучшения отдаленных результатов реконструктивных сосудистых операций является пунктуальное динамическое наблюдение за больными с помощью ультразвукового исследования (УЗИ), обеспечивающего выявление ранних структурных изменений, нарушений гемодинамики до момента развития клинических проявлений прогрессирования заболевания или развития осложнений [2–4].


Цель исследования

Оценка ближайших и отдаленных результатов хирургического лечения ветвей дуги аорты у больных НАА по данным дуплексного сканирования (ДС).

Материал и методы

В ближайшем и отдаленном послеоперационных периодах проведена оценка результатов хирургического лечения ветвей дуги аорты у 27 пациентов НАА, которым было выполнено 30 реконструктивных операций (из них 3 операции – повторные). Возраст больных составлял от 17 до 57 лет, в среднем $32 \pm 6,3$ года, подавляющее большинство составляли лица женского пола – 34 (94,4%).

Исследование выполняли на приборе LOGIQ 9 (GE), Германия.



Результаты и их обсуждение

В соответствии с классификацией А. Уено и соавт. (1967) [5], модифицированной Е. Lupi-Herrera и соавт. (1977) [6], на основании клинических данных и результатов ДС ветвей дуги аорты у 7 (26%) пациентов диагностирован I тип заболевания (поражение распространяется только на ветви дуги аорты), у 20 (74%) – III тип НАА (поражение распространяется как на ветви дуги аорты, так и на брюшную аорту и ее ветви).

Согласно классификации А.В. Покровского (1979) [7], на основании клинических данных у 27 больных НАА на момент осмотра диагностированы следующие клинические синдромы: синдром общевоспалительных реакций – у 14 (52%), синдром поражения ветвей дуги аорты – у 27 (100%), синдром абдоминальной ишемии – у 2 (7,4%), синдром вазоренальной гипертензии – у 18 (66,7%). Повышение систолического артериального давления (АД) диагностировали в диапазоне от 140 до 240 мм рт.ст., среднее значение показателя систолического АД составляло $185,5 \pm 40,6$ мм рт.ст.

В зависимости от степени ишемии головного мозга пациенты были распределены следующим образом: асимптомное течение отмечено у 5 (18,6%) больных, клинические проявления преходящих нарушений мозгового кровообращения наблюдались у 4 (14,8) пациентов, III степень ишемии головного мозга диагностирована у 14 (51,8%) пациентов, ишемический инсульт в анамнезе перенесли 4 (14,8%) больных.

Клинические проявления ишемии верхних конечностей диагностированы у 20 (74%) пациентов, из которых у 7 (35%) отмечено двустороннее проявление.

Показаниями к хирургическому вмешательству на ветвях дуги аорты у больных НАА являлись:

- тромбоишемическая атака (ТИА) или ОНМК у больных при наличии гемодинамически значимых стенозов общей сонной артерии (ОСА) – 8 операций (рис. 1);
- субтотальные стенозы и/или окклюзии ОСА при асимптомном течении заболевания – 7 операций (рис. 2);
- позвоночно-подключичный синдром обкрадывания – 2 операции;
- стадия субкомпенсации и декомпенсации кровообращения верхних конечностей – 7 операций;
- сочетание субтотального стеноза ОСА + стадии субкомпенсации кровообращения верхних конечностей – 3 операции.

Противопоказаниями к оперативному лечению считали наличие признаков активности воспалительного процесса. В этом случае больным про-

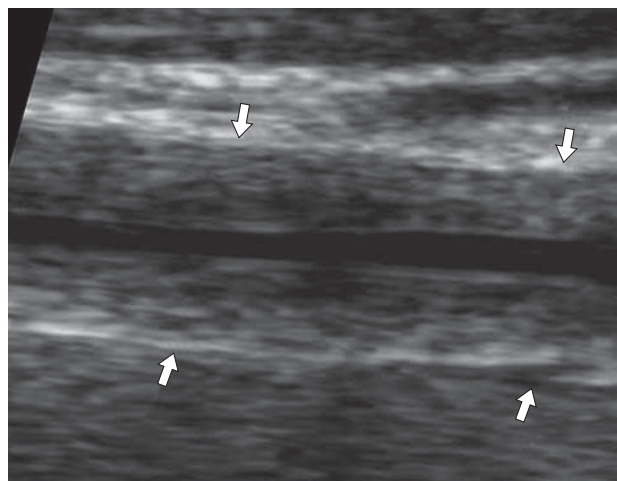


Рис. 1. Ультразвуковое изображение пролонгированного гемодинамически значимого стеноза ОСА (стрелки). В-режим.

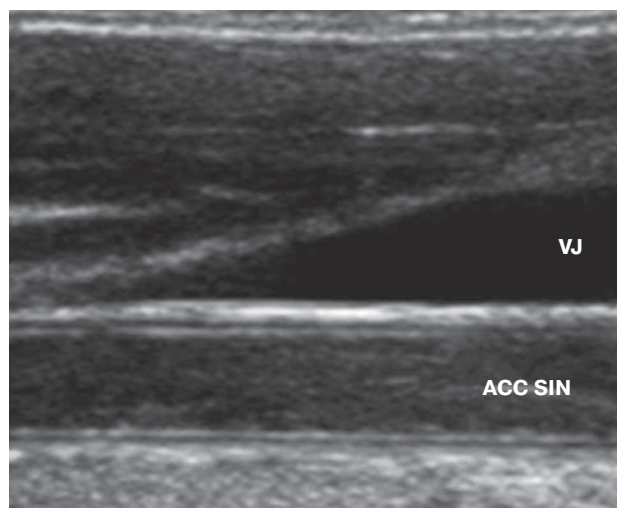


Рис. 2. Ультразвуковое изображение окклюзии левой ОСА. В-режим.

водили предоперационное медикаментозное противовоспалительное лечение.

У 14 (51,8%) пациентов наличие активности воспалительного процесса потребовало предварительного проведения противовоспалительной пульс-терапии. При неэффективности одного курса пациентам проводили от двух до шести курсов пульс-терапии с интервалом 7 дней.

Оптимальным сроком для проведения хирургических операций считается период не менее 3 мес с момента завершения последнего курса пульс-терапии, поскольку морфологическая ремиссия запаздывает примерно на этот срок по сравнению с клинической [8]. Методика пульс-терапии (трехдневный цикл внутривенного введения суммарно 3000 мг 6-метилпреднизолона и 1000 мг циклофосфана) в проведенном исследовании у 12 (85,7%)



Таблица 1. Распределение пациентов в зависимости от вида первичных реконструктивных операций на ветвях дуги аорты

Вид операции	Число	
	абс.	%
Экстраторакальные вмешательства		
Подключично-сонное протезирование	2	7,4
Перекрестное подключично-сонное шунтирование	2	7,4
Сонно-подключичное шунтирование	5	18,5
Резекция ПКА с протезированием	1	3,7
Протезирование внутренней сонной артерии	2	7,4
Баллонная ангиопластика со стентированием ОСА	2	7,4
Стентирование ПКА	1	3,7
Трансторакальные вмешательства		
Резекция и протезирование брахиоцефального ствола	1	3,7
Аорто-сонно-подключичное шунтирование	2	7,4
Аорто-подключичное шунтирование	3	11
Аорто-бикаротидное шунтирование	2	7,4
Аорто-общесонное шунтирование	3	11
В том числе с протезо-подмышечным шунтированием	1	3,7
Всего	27	100

пациентов дала положительный эффект и была достигнута лабораторная ремиссия воспалительного процесса.

После проведения пульс-терапии в качестве длительной поддерживающей терапии в послеоперационном периоде у 11 (78%) пациентов проводили монотерапию цитостатиками, в частности применение метипреда (8–12 мг/день), метотрексата в дозе 5–7,5 мг/нед, прием которых наблюдали в течение длительного периода (от 2 до 10 лет) со стойким противовоспалительным эффектом.

Распределение пациентов в зависимости от вида первичных операций на ветвях дуги аорты представлено в табл. 1.

Как следует из данных табл. 1, большинству пациентов были выполнены менее травматичные экстраторакальные вмешательства для восстановления кровотока в каротидном бассейне и в подключичной артерии (ПКА) – 15 (56%). Особенности хирургической тактики НАА на ветвях дуги аорты определялись характером их поражения. При множественном поражении ветвей дуги аорты первым этапом выполняли реконструкцию сонных артерий (8 операций).

В ближайшем послеоперационном периоде результаты хирургического лечения ветвей дуги аорты наблюдали у 13 больных. Срок наблюдения не превышал 10 сут после выполнения хирургической реконструкции.


На основе данных визуализации 13 сосудистых трансплантатов в раннем послеоперационном периоде ни в одном наблюдении не было выявлено патологических изменений в области анастомозов.

Критерием нормального состояния анастомоза и протеза в ближайшем послеоперационном периоде мы считали наличие однородного анэхогенного просвета анастомоза, отсутствие нарушения окрашивания просвета протеза и анастомоза в режиме цветового доплеровского картирования (ЦДК) и/или энергии отраженного доплеровского сигнала (ЭОДС) и регистрацию по данным спектра доплеровского сдвига частот (СДСЧ) величины линейной скорости (ЛСК) кровотока по протезам в диапазоне 55–70 см/с, среднее значение – $65 \pm 0,40$ см/с без локальных нарушений.

Оценка отдаленных результатов хирургического лечения ветвей дуги аорты проведена у 27 пациентов, которым выполнено 30 реконструктивных операции (27 первичных и 3 повторных) на 31 артерии. Сроки послеоперационного наблюдения составляли от 6 мес до 45 лет, средний послеоперационный срок наблюдения – $8,4 \pm 5,4$ года.

По данным клинического обследования больных после выполнения хирургических реконструктивных операций на ветвях дуги аорты снижение показателей АД до 140–160 мм рт.ст. отмечено у 8 и полная нормализация показателей АД (не более 130 мм рт.ст.) – у 6 пациентов. В 4 наблюдениях цифры повышенного АД оставались на прежнем уровне. У 4 пациентов регистрировали прекращение ТИА, развитие новых проявлений стойкой очаговой неврологической симптоматики в послеоперационном периоде не наблюдали ни в одном случае.

Согласно данным анамнеза, после выполнения 27 реконструктивных операций в 17 (63%) случаях регистрировали наличие активности воспалитель-

**Таблица 2.** Состояние зоны реконструкции в отдаленном послеоперационном периоде

Состояние протеза/шунта	Реконструкция			
	ПКА (n = 13)		ОСА (n = 18)	
	ЭТО	ТТО	ЭТО	ТТО
Без осложнений	2	1	8	4
Стеноз дистального анастомоза >60%	1	–	–	2
Тромбоз	3	4	–	4
Аневризма + тромбоз	–	1	–	–
Аневризматическое расширение	1	–	–	–
Итого	7	6	8	10

Примечание. ЭТО – экстраторакальные операции; ТТО – трансторакальные операции.

ного процесса. В течение первого года после операции активность воспалительного процесса регистрировали в 6 наблюдениях, в течение последующих 3 лет – в 7 и в течение 5 лет – в 4. Со слов пациентов, в 11 наблюдениях активность воспалительного процесса наступала после перенесенных ОРВИ, простудных заболеваний, что требовало проведения курсов противовоспалительной терапии.

Состояние зоны реконструкции в зависимости от вида реконструктивного вмешательства по данным ДС в отдаленном послеоперационном периоде представлено в табл. 2.

В отдаленном послеоперационном периоде 15 (48%) реконструированных артерий оставались проходимыми. Чаще отсутствие изменений в зоне операции (80%) отмечали после выполнения реконструкции сонных артерий (аорто-сонное или подключично-сонное протезирование). Осложнения в зоне реконструированной артерии (тромбоз, стеноз дистального анастомоза) чаще возникали после выполнения трансторакальных вмешательств – 69%, в то время как частота осложнений после выполнения экстраторакальных операций составляла 27%.

Анализ состояния 13 реконструированных ПКА не выявил нарушений проходимости в 4 наблюдениях: 2 сонно-подключичных шунтов (сроки наблюдения 1 год и 6 лет), 1 аорто-общесонно-подключичного шунта (срок наблюдения 1 год) и 1 аутовенозного сонно-подключичного шунта (срок наблюдения 21 год). Протез “Gore-tex” в В-режиме характеризовался наличием двойной гладкой и четко очерченной стенки. Ультразвуковыми критериями нормального состояния протезов мы считали наличие свободного однородного гипоэхогенного просвета, полностью и равномерно окрашиваемого в режимах ЦДК или ЭОДС, по которому по данным СДСЧ регистрировали ламинарный характер кровотока без локальных изменений ЛСК в зонах проксимального и дистального анастомозов. Стенки аутовенозного шунта имели

меньшую эхоплотность и толщину по сравнению с артериальной стенкой сосуда, в данном наблюдении при отсутствии нарушений проходимости аутовенозного шунта диагностировано аневризматическое расширение, диаметр шунта на участке расширения составлял 15,2 мм при диаметре шунта дистальнее 7,9 мм. Следует отметить, что во всех 4 случаях пациентки получали противовоспалительную терапию: 2 постоянно принимали метотрексат в дозировке 7,5 мг в неделю, 2 пациенткам при наличии лабораторных признаков воспаления проводили курсы пульс-терапии с частотой 1 раз в 2–3 года.

В отдаленном послеоперационном периоде в 8 наблюдениях после выполнения различных видов реконструкций ПКА развился тромбоз протеза (шунта). В этих случаях в В-режиме просвет протеза был полностью заполнен тромботическими массами различной экзогенности, в режимах ЦДК и ЭОДС просвет протеза не окрашивался.

Была прослежена взаимосвязь развития тромбоза шунта с активностью воспалительного процесса, состоянием артерии “донора” и дистального артериального русла. Состояние реконструированной артерии в зависимости от наличия/отсутствия активности воспалительного процесса и противовоспалительной терапии представлено в табл. 3.

Как следует из данных табл. 3, возникновение осложнений в зоне реконструкции чаще отмечали у больных с непрерывно рецидивирующим воспалительным процессом (55%), из которых 53% не получали противовоспалительной терапии.

Среди 8 тромбозов реконструированных артерий тромбоз аортоподключичного шунта развился в течение 1 года после реконструкции на фоне непрерывно рецидивирующего течения воспалительного процесса, несмотря на тот факт, что пациентка получала постоянную противовоспалительную терапию в объеме метотрексат 15 мг/нед и метипред 8 мг/сут. В результате по данным динамического ДС отмечено прогрессирование забо-



Таблица 3. Состояние зоны реконструкции в зависимости от активности воспалительного процесса и противовоспалительной терапии

Состояние зоны реконструкции	Терапия “+”		Терапия “-“	
	воспаление “-“	частые обострения	воспаление “-“	частые обострения
Без осложнений	10	3	3	-
Тромбоз	-	4	1	7
Стеноз дистального анастомоза	-	1	-	2
Итого	10	8	4	9

левания, проявляющееся развитием окклюзии ранее интактного II сегмента ПКА в сочетании с утолщением стенок III сегмента ПКА до 1,5–1,7 мм.

У пациентки после протезирования II сегмента правой ПКА тромбоз протеза развился через 3 года после реконструктивного вмешательства на фоне прогрессирования воспалительного процесса и развития окклюзии I сегмента ПКА, III сегмент ПКА оставался интактным. В данном наблюдении после купирования воспалительного процесса было выполнено сонно-подключичное шунтирование справа. Через 7 лет на фоне клинических проявлений переходящих нарушений мозгового кровообращения в бассейне левой средней мозговой артерии диагностировано прогрессирование воспалительного процесса с развитием двусторонних пролонгированных гемодинамически значимых стенозов ОСА, окклюзии позвоночных артерий, окклюзии левой ПКА во II сегменте, при этом сонно-подключичный шунт оставался проходимым. Пациентке выполнено бифуркационное аорто-бикаротидное протезирование с резекцией сонно-подключичного шунта с реимплантацией в правую браншу протеза. Впоследствии через 7 лет после операции бифуркационного аорто-бикаротидного протезирования по поводу тромбоза правой бранши аорто-бикаротидного шунта и стеноза в области дистального анастомоза левой бранши пациентке было выполнено 2 повторных реконструктивных вмешательства.

Тромбоз сонно-подключичных шунтов (2 наблюдения) произошел через 1 год и 7 лет после оперативного лечения. В данных наблюдениях пациенты не получали противовоспалительной терапии.

Тромбоз аорто-сонно-подключичного шунта диагностирован через 1 год после выполнения реконструкции на фоне непрерывно рецидивирующего течения воспалительного процесса, приведшего к прогрессированию процесса в ОСА и развитию рестеноза в области анастомоза. После купирования воспаления в области анастомоза. После купирования воспаления 3 курсами пульс-терапии пациентке выполнено повторное вмешательство.

Тромбоз обходного двустороннего аорто-плечевого аутовенозного шунта развился в отдаленном послеоперационном периоде (через 18 лет)

в сочетании с развитием аневризмы в области проксимального анастомоза тромбированного аорто-плечевого аутовенозного шунта размерами 17 × 21 мм.

В 1 наблюдении имплантированный стент в I сегмент ПКА послужил причиной обострения воспалительного процесса (повышение уровня С-реактивного белка до 21 г/л и увеличение СОЭ до 34 мм/ч). В результате в течение 3 мес после эндоваскулярного вмешательства развился гемодинамически значимый стеноз ПКА на участке имплантированного стента в сочетании с окклюзией II сегмента ПКА.

Из 18 различных видов реконструкций ОСА в 12 наблюдениях зоны реконструкции оставались без патологических изменений и были полностью проходимы. При визуализации 8 протезов (1 брахиоцефального ствола, 2 ОСА, 4 подключично-сонных (2 из которых перекрестных аутовенозных) и 3 аорто-сонных) протезы были полностью проходимы без локальных изменений ЛСК в зонах проксимального и дистального анастомозов (ЛСК в диапазоне от 50 до 97 см/с). Диаметр протезов составлял от 6,0 до 8,0 мм.

У 2 пациентов после стентирования ОСА (в обоих наблюдениях исходно был диагностирован стеноз ОСА 75–90% на протяжении не более 50 мм) в просвете ОСА на протяжении 55–60 мм пристеночно визуализировали гиперэхогенную ребристую структуру “стент”, в 1 случае плотно прилегающую к стенкам ОСА (рис. 2), во втором – отстоящую от передней стенки ОСА на 2,0–2,2 мм. На участке имплантированного стента ОСА была полностью проходима, просвет равномерно окрашивался в режиме ЦДК, регистрировали ламинарный кровоток без локальных нарушений СДСЧ в области проксимального и дистального отделов стента, значения систолической ЛСК составляли 67 и 72 см/с.

При наличии стеноза в области дистального анастомоза аорто-общесонных шунтов более 60% (2 наблюдения) через 2 года и 21 год после реконструкции в В-режиме визуализировали увеличение толщины стенок в области анастомоза до 2,0–2,5 мм, локально стенозирующих просвет сосуда.

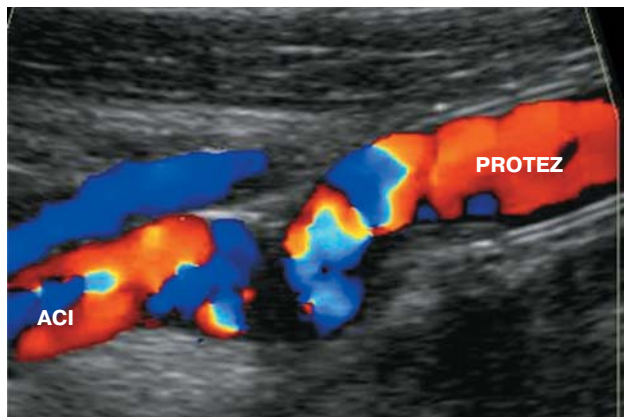



Рис. 3. Ультразвуковое изображение стеноза в области дистального анастомоза аорто-общесонного протеза "Gor-tex". Режим ЦДК.

В режимах ЦДК или ЭОДС отмечали дефект окрашивания просвета (рис. 3), на основании анализа СДСЧ на участке максимального сужения дистального анастомоза регистрировали локальное увеличение систолической ЛСК до 220 см/с с регистрацией турбулентного характера кровотока.

В 1 наблюдении после выполнения аорто-бикаротидного протезирования в течение года развился тромбоз протеза. Динамическое ДС позволило диагностировать прогрессирование воспалительного процесса с развитием двустороннего гемодинамически значимого стеноза наружной сонной артерии в сочетании с двусторонним утолщением стенок внутренней сонной артерии до 1,1–1,2 мм (стеноз до 50%).

Таким образом, результаты проведенного исследования демонстрируют, что неинвазивное и недорогое ДС, не несущее пациенту лучевых нагрузок, является оптимальным методом динамического наблюдения за состоянием реконструированных магистральных артерий шеи у больных НАА. По данным ДС, отдаленная проходимость реконструированных сонных артерий через 1 год, 5 лет и более составила 83,3%. После реконструкции ПКА отдаленная проходимость через 1 год составила 72,7%, через 5 лет – 63,6%, через 10 лет – 36,3%. В 62,5% наблюдений выявлена связь развития тромбоза шунта с прогрессированием воспалительного процесса в артериях дистального артериального русла.

Проведение контрольного дуплексного исследования у всех пациентов, перенесших реконструктивные вмешательства на ветвях дуги аорты, должно выполняться 1 раз в 6 мес с целью своевременной диагностики возможных осложнений, а именно: стенозов в области анастомозов с учетом степени их выраженности, тромбоза шунта,

при применении в качестве пластического материала – аутовены – деформаций, аневризматических расширений и аневризм.

Хирургическое лечение НАА имеет определенные особенности по сравнению с атеросклеротическим поражением. В 1982 г. Т. Tanabe сформулировал 3 основных аспекта хирургического лечения НАА [9]:

1. На предоперационном этапе – в первую очередь коррекция воспалительного процесса. По мнению А.В. Покровского и соавт., между клинической и морфологической ремиссией проходит срок не менее 3 мес [8].

2. На интраоперационном этапе – проблемы, обусловленные видом и характером операции, а также последовательностью выполнения вмешательства на различных артериальных бассейнах. Еще в период становления хирургической тактики лечения НАА было отмечено, что пораженная стенка теряет дифференцировку на слои, особенно у больных с острым и подострым течением заболевания, что не позволяет выполнять операцию эндартерэктомии из сонных артерий, которая является типичным и наиболее распространенным вмешательством при атеросклеротическом поражении. Именно поэтому шунтирующие и протезирующие операции у больных НАА являются основными реконструктивными вмешательствами. При этом анастомозы должны накладываться в зонах, интактных от воспаления.

3. В послеоперационном периоде основными моментами являются стабилизация воспалительного процесса и профилактика дальнейшего прогрессирования заболевания. G.S. Kerr и соавт. установили, что даже при отсутствии рецидива воспаления у 20% больных продолжают вовлекаться в воспалительный процесс новые артериальные бассейны [10].

Разработка адекватной хирургической коррекции кровотока у больных с поражением брахиоцефальных артерий обсуждается на страницах хирургических изданий уже более 40 лет. Первые наблюдения показали, что стремление к наиболее полному восстановлению кровотока при поражении обеих ОСА сопровождается высокой частотой развития геморрагического инсульта. Именно поэтому в последние годы подавляющее число авторов отдают предпочтение экстраторакальным вмешательствам, а при невозможности их выполнения из-за множественного характера поражения – поэтапной коррекции кровотока по сонным артериям [5]. Результаты проведенного нами исследования не расходятся с общепринятым мнением о приоритетном выполнении экстраторакальных вмешательств при лечении больных НАА



[11, 12], данные вмешательства были выполнены в 56% случаев. При этом осложнения в зоне реконструированной артерии чаще возникали после выполнения трансторакальных вмешательств – 69%, в то время как частота осложнений после выполнения экстраторакальных операций составила 27%. Послеоперационные осложнения чаще возникали у пациентов с непрерывно рецидивирующим течением воспалительного процесса на фоне отсутствия адекватной противовоспалительной терапии.

Контроль за проходимостью трансплантатов как в ближайшем, так и отделенном послеоперационных периодах в первую очередь осуществляется доступным и высокоинформативным ультразвуковым методом исследования. Основной целью исследования на данном этапе являются определение проходимости реконструированных сосудов и изменений, развивающихся, как правило, в зоне дистального и проксимального анастомозов, а также, учитывая особенности заболевания, контроль за другими артериальными бассейнами [13, 14].

Заклучение

Точная диагностика изменений в сосудах крупного и среднего калибра у больных НАА является актуальной проблемой лучевой диагностики. Применение ДС на различных этапах лечения этой сложной категории больных позволяет с высокой точностью оценить результаты хирургического и медикаментозного лечения с целью предотвращения развития угрожающих жизни осложнений, а его неинвазивность, безопасность и относительно небольшая стоимость делают ДС приоритетным методом диагностического контроля.

Список литературы / References

1. Valsakumar A.K., Vallapil U.S., Jorapur V. Role of immunosuppressive therapy on clinical, immunological and angiographic outcome in active Takayasu's arteritis. *J. Rheumatol.* 2003; 30: 1793–1798.
2. Ureten K., Ozturk M.A., Onat A.M. et al. Takayasu's arteritis: results of a university hospital of 45 patients in Turkey. *Int. J. Cardiol.* 2004; 96 (2): 259–264.
3. Fraga A., Medina F. Takayasu's arteritis. *Curr. Rheumatol. Rep.* 2002; 4 (1): 30–38.
4. Cantu C., Pineda C., Barinagarrementeria F. et al. Noninvasive Cerebrovascular Assessment of Takayasu arteritis. *Stroke.* 2000; 31: 2197–2202.
5. Ueno A., Awane Y., Wakabayachi K. et al. Successfully operated obliterative brachiocefalic arteritis with the coarctation. *Jap. Heart J.* 1967; 8: 538–544.
6. Lupi Herera E., Sanches Torres G., Marchushamer J. et al. Takayasu arteritis. Clinical study of 107 cases. *Am. Heart J.* 1977; 93: 93–103.
7. Покровский А.В. Заболевания аорты и ей ветвей. М.: Медицина, 1979. 328 с.
Pokrovsky A.V. Diseases of the aorta and its branches. М.: Meditsina, 1979. 328 p. (In Russian)
8. Покровский А.В., Зотиков А.Е., Юдин В.И. Неспецифический аортоартериит (болезнь Такаясу). М.: Ирись, 2002. 211 с.
Pokrovsky A.V., Zotikov A.E., Udin V.I. Nonspecific aortitis (Takayasu's arteritis). М.: Iris, 2002. 211 p. (In Russian)
9. Tanabe T., Yokota A., Yasuda K. Pathogenesis and surgical treatment of aortitis syndrome. *Jap. Circul. J.* 1982; 46: 194–200.
10. Kerr G.S., Hallahan C.W., Giordano J. et al. Takayasu's arteritis. *Ann. Intern. Med.* 1994; 11: 919–929.
11. Liang P., Tan-Ong M., Hoffman G.S. Takayasu's arteritis: vascular interventions and outcomes. *J. Rheumatol.* 2004; 31: 102–106.
12. Perera A.H., Youngstein T., Gibbs R.G. et al. Optimizing the outcome of vascular intervention for Takayasu arteritis. *Br J. Surg.* 2014; 101 (2): 43–50.
13. Schmidt W.A. Role of ultrasound in the understanding and management of vasculitis. *Ther. Adv. Musculoskelet. Dis.* 2014; 6 (2): 39–47.
14. Sinha D., Mondal S., Nag A., Ghosh A. Development of a colour Doppler ultrasound scoring system in patients of Takayasu's arteritis and its correlation with clinical activity score. (ITAS 2010). *Rheumatology (Oxford).* 2013; 52 (12): 2196–2202.